Aus der Universitäts-Kinderklinik
Frankfurt a. Main
(Stellvertretender Leiter: Professor Dr. H. Mommsen)

Fortlaufende Beobachtungen und Nachuntersuchungen tuberkulöser Kinder.

(Röntgenserien)

INAUGURAL-DISSERTATION
ZUR ERLANGUNG DER DOKTORWÜRDE
DER MEDIZINISCHEN FAKULTÄT
DER
JOHANN WOLFGANG GOETHE-UNIVERSITÄT
ZU FRANKFURT AM MAIN

vorgelegt von

Friedrich Weitzel
aus Hanau am Main

im Juli 1935

DISSERTATIONSDRUCKEREI F. W. KALBFLEISCH, GELNHAUSEN

Gedruckt mit Genehmigung der medizinischen Fakultät
der Johann-Wolfgang-Goethe-Universität zu Frankfurt am Main.

Referent: Professor Dr. von Mettenheim.

Tag der mündlichen Prüfung: 20. Dezember 1935.

Der pathologische Anatom hat öfters die Möglichkeit, verschiedene Stadien der Tuberkulose nebeneinander zu sehen, der Kliniker dagegen den Vorteil, mit Hilfe der Röntgenstrahlen die einzelnen Phasen dieser Krankheit nacheinander zu Gesicht zu bekommen und ihren Ablauf im Zusammenhang verfolgen zu können. Diesen Vorzug weitgehendst zu verwerten, verlangt sowohl eine gewissenhafte Diagnostik wie auch die genaue Beurteilung der Prognose des Krankheitsgeschehens. Kenntnis des klinischen Verlaufs und Anwendung der uns heute zur Verfügung stehenden chemischen Untersuchungsmethoden genügen vielfach nicht, eine Tuberkulose zuverlässig zu diagnostizieren. Auch die Befunde einer einmaligen Röntgenuntersuchung geben bei der ungeheuren Schwierigkeit der Abgrenzung gegenüber unspezifischen Lungenerkrankungen keine sicheren Aufschlüsse, insbesondere nicht über Alter und Progredienz des Prozesses. Einfache Pneumonien sind in ihrer Lokalisation und ihrem Verlauf oft so vielseitig, daß die pneumonischen Reste und Bindegewebszüge röntgenologisch von dem Bild einer tuberkulösen Lunge nicht zu unterscheiden sind. Wenn man früher fast alle Schattenbildungen, speziell die infiltrativen, als Tuberkulose ansprach, so liegt das nicht zuletzt daran, daß man sich mit wenigen, oder gar nur einer Röntgenaufnahme begnügte und gegenüber Auswurfsuntersuchung, Tuberkulinprüfung und anderen für die Diagnosestellung auch wichtiger Momente die Röntgenbeobachtung des Verlaufs zu sehr außer Acht ließ. Es sind Röntgenserienbeobachtungen unerläßlich, die uns erst aus Dauer und Rückständen von Schattenbildungen, deren Form und Dichte erlauben, Tuberkulose annehmen oder guten Gewissens ausschließen zu können. In gewissen Zeitabständen sich immer wiederholende Aufnahmen und Durchleuchtungen, zumindesten über die Pubertät hinaus verbunden mit gründlicher Körper- und Blutuntersuchung werden aber auch für die prognostische Bewertung der Erkrankung und ihrer verschiedenen Modifikationen von höchstem Wert sein. Nicht zuletzt wird man auf diesem Wege auch der noch stark umstrittenen Frage der Entstehung des Frühinfiltrats und der Entwicklung der Erwachsenenphthise näherkommen können. Lücken, denen man in der Literatur der Tuberkuloseforschung begegnet, sind eben z. T. so zu erklären, daß die Ergebnisse sich lediglich auf Analysen von Zustandsbildern stützen, die aus dem lebendigen Krankheitsgeschehen herausgerissen sind.

Mir kommt es in erster Linie darauf an, zur Frage der Prognose der im Säuglings- bezw. Kindesalter manifest gewordenen Tuberkulosen beizutragen, und ein Bild über das bisherige Schicksal dieser Kinder zu zeichnen. Die beiden amerikanischen Forscher Dunham und Reichle haben an Hand von in gewissen Zeitabständen sich wiederholenden Röntgenaufnahmen den Verlauf der Tuberkulose, wenn auch nur über wenige Jahre, verfolgt. Dunham berichtet von 7 Kindern, die vor ihrem 2. Lebensjahr infiziert, 4 Jahre lang in monatlichen Abständen untersucht und geröntgt wurden. Die Zahl der seiner Arbeit zugrunde liegenden Fälle ist natürlich viel zu gering und die Zeit der Beobachtung zu kurz, um beweiskräftig genug für den Ablauf einer Tuberkulose und das Schicksal früh infizierter Kinder zu sein. Reichle hat am Säuglings- und Kinderhospital in Cleveland 190 Kinder über eine Zeit, die zwischen 9 Monaten und 3 Jahren variierte, etwa alle 14 Tage geröntgt, wobei er den größten Wert auf tuberkulöse Exsudate und ihre Abgrenzung gegenüber unspezifischen Infiltraten und Exsudaten legte. Der Amerikaner Martin hat 60 Kinder mit tuberkulösen Lungeninfiltraten über 5 Jahre beobachtet. Er kam zum Schluß, daß Art und Ausdehnung, Reaktion von der Dosis und Virulenz der Bazillen, von der Häufigkeit der Infektion und insbesondere auch von Disposition und Konstitution des Kranken abhingen. Ebenso wurden Nachuntersuchungen nach längerer Zeit von Baumann, Bäumler, Duken, Harms, Nüssel und Redeker vorgenommen.

Meinem Beitrag zu den vorher berührten Fragen liegen Beobachtungen an 32 Kindern zugrunde, die in den Jahren 1925 bis 1930 einschließlich an Tuberkulose erkrankten und in der Universitätskinderklinik in Frankfurt a. M. in Behandlung waren.

Bis vor etwa 30 Jahren galt die Prognose der Säuglingstuberkulose noch als absolut infaust. 1905 erklärte Ibrahim die Zahl der Todesfälle für identisch mit der der Erkrankungen. Hamburger und Sluka glaubten an obduzierten Kindern nachweisen zu können, daß Säuglinge der Tuberkulose gegenüber nicht die geringste Abwehrreaktionsfähigkeit besäßen, und die Heilungstendenz erst mit fortschreitendem Alter eine ebenso fortschreitende sei. Erst um das Jahr 1910 wurden die ersten Stimmen gegen die 100%ige Letalität der tuberkulose-infizierten Säuglinge laut. Daß auch der früh infizierte Säugling durchaus nicht schutzlos preisgegeben ist, hat Kuß bereits dadurch widerlegen können, daß er bei einem 11 Monate alten Säugling einen verkalkten Primärherd fand. Geipel, Konschegg und Lederer haben schon bei 6 Monate alten Säuglingen Kalksalzablagerungen in Drüsen und Lungen festgestellt. Bei Untersuchungen von 44 vor dem

2. Lebensjahr erkrankten Kindern kam Mandl zu dem Ergebnis, daß die Frühinfektion bis zum 2. Lebensjahr prognostisch ungünstig zu bewerten sei, während die Kinder, die einmal das 6. Lebensjahr überstanden hätten, zum weitaus größten Teil vollkommen inaktive Prozesse zeigten. Soweit eine Berechnung in Prozenten überhaupt verwertbar ist, wird die Angabe der Tuberkulosesterblichkeit in der letzten Zeit eine fortlaufend bessere. Die Nachuntersuchung Oeckinghaus' ergab eine 60%ige Letalität, Feilendorf kam zu dem Ergebnis einer 44,4%igen, Schloß, Harms und Seitz zu einer 30,5%igen, und Bäumler errechnete eine Gesamtmortalität der ersten 2 Lebensjahre von 28,4%.

Von den 32 Kindern wurden im Laufe des vorigen Jahres 27 genau nachuntersucht und geröntgt, sodaß die zuletzt angefertigte Röntgenaufnahme den Abschluß größerer im Laufe der Jahre angesammelter Röntgenserien bildet. Die von besonders interessanten und aufschlußreichen Fällen sind im Text als Diapositivs wiedergegeben. Zur Vervollständigung der Serien hat Herr Dr. Goebel liebenswürdiger Weise auch die während des Kuraufenhaltes der Kinder in Mammolshöhe i. T. angefertigten Aufnahmen zur Verfügung gestellt. Unter freundlicher Mithilfe der Tuberkulosefürsorge konnte ich die Anamnese der Kinder ergänzen, Infektionsquellen ausfindig machen, die sozialen Verhältnisse der Familien kennen lernen und so ein abgerundetes, lückenloses Bild von einem größeren Zeitabschnitt des Krankheitsgeschehens und seines Einflusses auf die Kinder während verschiedener Altersstufen bekommen.

Zur besseren Übersicht habe ich unter Zugrundelegung der Ranke'schen Stadienlehre die nachuntersuchten Kinder in 3 Gruppen, Primär-, Sekundär- u. Tertiärtuberkulosen gegliedert, wobei für die Reihenfolge der Abhandlung der einzelnen Fälle das Alter der Erstinfektion maßgebend war.

A. Primärtuberkulosen

Nach erfolgter aerogener Erstinfektion reagiert das Lungengewebe zunächst mit einer exsudativen Entzündung, es kommt zur primären Alveolitis. Zugleich mit der sehr schnell folgenden Lymphozyteninfiltration und Verdichtung der Septen in der Umgebung des exsudativen Zentrums beginnt der Bazillenabbau, wodurch spezifische Giftstoffe produziert werden und in die weitere Umgebung diffundieren, wo sie die Entstehung einer perifokalen Entzündung veranlassen. Mikroskopisch eine unspezifische serös-lymphozytäre Durchtränkung je nach dem Allergiezustand verschieden großer Lungengewebsbezirke, die in nicht selten Fällen sich über einen ganzen Lungenlappen erstrecken kann. Mit dieser sogenannten primären Infiltrierung ist der erste entscheidende Wendepunkt im tuberkulösen Geschehen erreicht. Unter schnell fortschreitenden Einschmelzungen und Verkäsungen kann sich aus der primären Alveolitis rapid eine lobulär-käsig-pneumonische Primärherd-Phthise entwickeln, die nur in den seltensten Fällen zur Ausheilung kommt. Der gewöhnliche Weg jedoch ist der durch Induration und Resorption gekennzeichnete Heilungsablauf der perifokalen Entzündung, der über das bipolare Stadium, den Konglomeratprimärherd, das primäre Indurationsfeld, die periadenitische Schwielenbildung zum Endausgang des harten Primärkomplexes führt. (Nüssel). Da der Verkalkungsprozeß bis zu seinem Abschluß mindestens 2 bis 3 Jahre in Anspruch nimmt, werden wir das Ende der Rückbildungsphasen der akuten Primärinfiltrierung erst im Kleinkindesalter erwarten können, was mich veranlaßte, die nach 1930 erkrankten Kinder bei den Nachuntersuchungen unberücksichtigt zu lassen.

Das Kind Ba. gibt ein Bild von einem typischen komplikationslosen Heilungsvorgang einer Primärinfiltrierung des linken Oberfeldes über das bipolare Stadium zur harten Primärkomplexbildung. Der Augenblick des Allergieumschwungs mit zu gleicher Zeit auftretender bandförmiger Infiltrierung in der vorher vollkommen freien Lunge vollzog sich unter Kontrolle und dauernder Beobachtung der Kinik. Innerhalb eines Monats erreichte sie ihre größte Ausdehnung und stärkste Intensität, um sich im Verlaufe eines Jahres vom Rande her allmählich aufhellend unter Herausbildung der beiden fokalen Pole zum „Stadium der Bipolarität" (Redeker) zurückzubilden. In vielen Fällen kommt diese Heilungsetappe nicht zur röntgenologisch sichtbaren Ausbildung,

da sie in erster Linie von der topographisch-anatomischen Lage des Lungen- zum Drüsenherd, sodann immer von der zufälligen röntgenologischen Erfassung abhängig ist. Wenn auch die letzte Röntgenaufaufnahme im Mai 1934 einen vollkommen inaktiven harten Primärkomplex zeigt und der Prozeß auch klinisch zum Stillstand gekommen scheint, so ist die Prognose des weiteren Verlaufs doch mit großer Vorsicht zu beurteilen, zumal das Kind bei seiner tuberkulösen Mutter dauernd Superinfektionen ausgesetzt ist und bei den sehr ungünstigen häuslichen sozialen Verhältnissen jetzt schon mit 4,6 kg Untergewicht (nach Pirquet-Tabelle) einen durchaus dürftigen körperlichen Entwicklungszustand aufweist.

Ba. A. geb. 17. 10. 1926 männl.

Von seiner Mutter infiziert, wurde der Säugling wegen Husten und schlechten Gedeihens im März 1927 in die Klinik gebracht. Temp.: 38,6°. Über beiden Lungen bronchitische Geräusche. Pirq.: neg. In den folgenden Monaten dauernde Gewichtsabnahme und äußerst mäßiges Allgemeinbefinden.

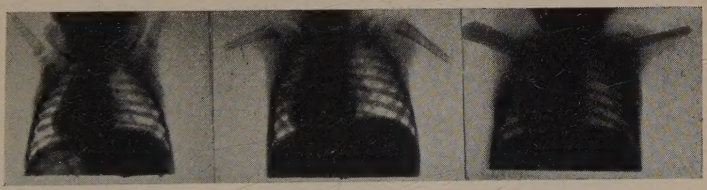

VI. 1927 X. 1927 XI. 1927

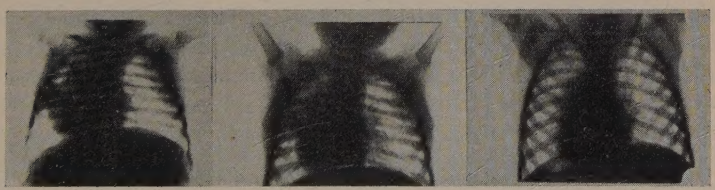

I. 1928 X. 1928 VIII. 1929

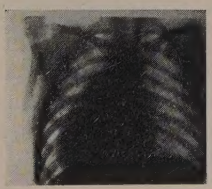

V. 1934

Die Rö.-Aufnahme im Juni 1927 (a) zeigt nichts Pathologisches. Am 5. Oktober 1927 ist der Pirquet negativ, am 30. Okt. plötzlich positiv. Rö.-Aufn. (b) zeigt einen von der Herzspitze nach lateral ziehenden intensiven Schattenstreif, darüber ist die Lunge diffus getrübt, der Mediastinalschatten stark nach links verzogen und verbreitert. Im November 27 (c) ist die linke Lunge in den oberen 2 Dritteln diffus verschattet, besonders intensiv am unteren Rande der Verschattung. Im Januar 1928 (d) erhebliche Aufhellung der Lunge bis auf den anfangs vorhandenen Schattenstreifen. Die bis Oktober 28 (e) in monatlichen Abständen angefertigten Aufnahmen zeigen weiteren Rückgang und schärfere Abgrenzung. Drüsen- und Lungenpol sind schon deutlich zu erkennen. Auch die tumorige Schwellung der Paratrachealdrüsen bildet sich stetig zurück, sodaß im August 29 (f) das Stadium der Bipolarität deutlichst in Erscheinung tritt. Von Oktober 28 bis August 29 war das Kind in Mammolshöhe zur Kur, von wo es wesentlich gebessert zurückkehrte. Später stand es unter ärztlicher Aufsicht. Ab 1932 vollkommen beschwerdefrei. Ostern 33 Schulbesuch, kommt jedoch schlecht mit. Mai 1934: Schmächtiger Junge von asthenischem Habitus in mäßigem Ernährungszustand. Gewicht: 18,2 kg (— 4,6 kg). Länge: 1,14 m. (— 5 cm). Lungen physikalisch o. B. Rö.: verkalkte Paratrachealdrüse links, Hilusverbreiterung rechts mit Einlagerung einzelner kalkdichter Schattenflecke.

Blutbild:

Hb	= 64%	Leukoz.:	10200
Erythroz.	= 3,600000	Lymph:	40%
F. J.	= 0,9	Stabf.:	6
		Seg.:	49.

Bei Fall 2 handelt es sich um einen Säugling, der mit 5 Monaten extrafamiliär gelegenheitsinfiziert unter den Erscheinungen einer akuten Pneumonie an einer rechtsseitigen Oberlappeninfiltrierung erkrankte, die unter vornehmlich indurativen Vorgängen heute die Heilungsetappe eines strängig-maschigen Indurationsfeldes mit Kalkeinlagerungen erreicht hat. Im Gegensatz zu Fall 1 vollzog sich die Aufhellung nicht vom Rande her, sondern setzte vom Zentrum aus an mehreren Stellen zugleich ein, sodaß der Röntgenbefund zeitweise zur Diagnose „Cavernen" verleitete, was wir heute retrospektiv bei fast freiem Oberfeld als irrig bezeichnen müssen, zumal auch klinisch niemals das Bild einer kavernös einschmelzenden Primärherdphthise vorlag. Das Kind ist jetzt 4 Jahre alt und zeigt, unter den hygienischsten Verhältnissen auf dem Lande in tuberkulosefreier Umgebung im Heilungsablauf von Superinfektionen unbeeinflußt aufgewachsen, einen durchaus normalen Körper- und Kräftezustand, der auch das weitere Schicksal des Knaben prognostisch günstig beurteilen läßt.

Si. H. geb. 12. 6. 1930. männl.

Infektionsquelle unbekannt. Familienanamnese o. B. Im Oktober 1930 Husten, Fieber, positiver Kernig, Nackensteifigkeit, Nasenflügelatmen. Temp.: 39—40°.

Blutbild:

Hb	= 70%	Leukoz.:	= 8100
Erythroz.	= 3,240000	Lymphoz.:	= 45%
F. I.	= 1,2	Polyn.	= 49%

Lungen: lks. h. u. 2 Querfinger breite Dämpfung, reichlich feinblasige, klingende Rasselgeräusche. Am 31. 12. 30: schlechtes Gedeihen, Appetitlosigkeit, dauernd Husten und Fieber. Der am 12. 12. noch negative Pirquet ist am 31. 12. plötzlich positiv. Im Januar 31 Rö.: (a) mit dem Hilus zusammenhängendes Infiltrat im rechten Oberlappen.
Im März 31 (b) ist die Verschattung im rechten Oberlappen ausgedehnter und intensiver. Am 16. 4. 31 (c) Rückgang des Infiltrats. An der Basis des rechten Oberlappens eine etwa bohnengroße Aufhellung, die dem Bilde einer Caverne ähnelt. (Pseudokaverne.) Am 31. 4. 31 (d) Verschattung noch etwa 3 Markstück groß, beide Hili stark verbreitert. Im Juli 31 ist die Oberlappeninfiltrierung fast völlig zurückgegangen. Im November 31 (e) beginnende Kalkeinlagerung am rechten oberen Hiluspol. Von jetzt an Wohlbefinden. Kind entwickelt sich ausgezeichnet. Spätere Röntgenaufnahmen zeigen fortschreitende Konsolidierung und Verkalkung.

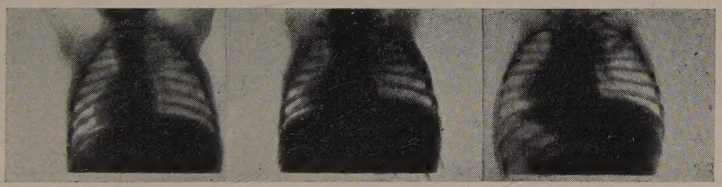

I. 1931 III. 1931 16. IV. 1931

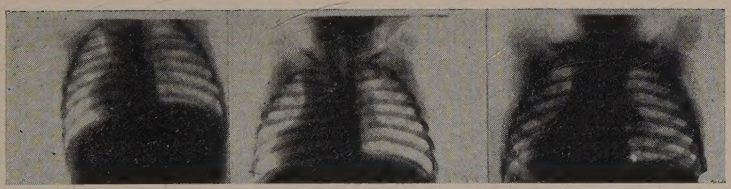

30. IV. 1931 XI. 1931 V. 1934

Mai 1934: Frischer wohlgenährter Junge ohne jegliche Beschwerden; inzwischen nicht mehr krank gewesen. Lungen physikalisch o. B. Außer Rektusdiastase und erbsengroßer Nabelhernie kein pathologischer Organ-

befund. Gewicht: 16,4 kg. (— 1 kg.) Länge: 102 cm. (+ 3 cm.) Blutbild normal. Rö.: (f) Verbreiterung des Mittelschattens vor allem nach links, rechts mit scharfliniger Begrenzung. Rechter Hilus fleckig, maschig verbreitert und verdichtet. Vermehrtes Streifenwerk entlang dem rechten Herzrand.

Im nächsten Fall hatten wir die seltene Gelegenheit, eine von einem im rechten Oberfeld sitzenden Primärherd ausgehende postprimäre Frühstreuung in den rechten Mittellappen und die gleichseitige Spitze im akuten Stadium zu beobachten und durch fortlaufende Röntgenaufnahmen die etappenweise Rückbildung der verschiedenen metastatischen Infiltrierungen bis zu ihrer vollkommenen Verkalkung zu verfolgen. Für das Auftreten der haematogenen Herde in einer sehr frühen Phase des tuberkulösen Geschehens war beweisend, daß die Verkalkung des Spitzenherdes lange bevor der Primärherd Kalkeinlagerungen zeigte, festzustellen war. Wie stark die Rückbildungstendenz dieser sogenannten Simon'schen Spitzenherde, die in sehr vielen Fällen zu ihrem restlosen Verschwinden führt, ist, läßt die Röntgenserie deutlich erkennen. Daß sie später einmal phthiseogenetische Bedeutung bekommen und zum Ausgangspunkt von Frühinfiltraten werden, ist nicht erwiesen. Nach Pagel jedoch bestehen oft genug Anhaltspunkte, daß sie die Quelle frischer Aufflammungen werden. An Hand einer Reihe von Beispielen zeigt er, inwieweit Vermutungen über die Entstehung fortschreitender Lungenschwindsucht aus diesen Herden, die sich histologisch kaum von dem Bau der Primärherde unterscheiden, statthaft sind. Selbst völlige Resorption und restlose Verkalkung garantieren noch lange nicht die endgültige Stabilität des Prozesses, wie Siegen durch Nachweis von lebenden Tuberkelbazillen im harten verkalkten Herd zeigen konnte. Haben solche Kinder das 3. Lebensjahr erreicht, kann die Prognose quoad vitam günstig gestellt und die Aussichten hinsichtlich des Gesundheitszustandes im späteren Alter als nicht besorgniserregend betrachtet werden.

Kr. M. geb. 24. 10. 1929. weibl.

Von einer Frau, die im gleichen Hause wohnt und an offener Lungentuberkulose leidet, infiziert. Säugling wird mit 5 Monaten im März 1930 wegen Husten und dauernder Gewichtsabnahme in die Klinik gebracht. Pirq.: pos. Lungen: r. v. und h. o. Dämpfung und mittelgroßblasige Rasselgeräusche. Rö.: (a) vom rechten Hilus ausgehend, diffuse unscharf begrenzte, mäßig intensive Verschattung im rechten Oberfeld. Unterhalb dieser, in Hilusnähe ein etwas schwächerer runder, kirschgroßer, unhomogener Schatten. Am linken Hilus ein etwa bohnengroßer gegen die Lunge konvex begrenzter schwacher Schatten. In dessen Nähe im linken Oberfeld mehrere kleine unscharf begrenzte, runde

Schattenflecke. Mittelschatten und Trachea deutlich nach rechts verlagert. In Umgebung des rechten Hauptbronchus dichte runde Schatten, die durch den Herzschatten durchscheinen. Rö.: 1. 4. 30 (b) der früher kirschgroße Schatten im rechten Mittelfeld ist jezt etwa 2 Markstück groß, diffus unscharf, begrenzt; sonst keine Änderung. Am 16. 4. 30 Rö.: die Mittellappenverschattung ist nach lateral weniger, nach unten weiter ausgedehnt, intensiver und gegen die hellen Lungenteile schärfer begrenzt. Im Mai 30: (c) hat die Verbreiterung des Mittelschattens nach rechts mit deutlicher polyzyklischer Begrenzung gegen die Lunge an Ausdehnung erheblich zugenommen. Im August 30 weiterer starker Rückgang der Mittelfeldverschattung. Die bis 1933 in regelmäßigen kurzen Abständen angefertigten Röntgenaufnahmen zeigen dauernde Besserung des Befundes, fortschreitende Verkalkung des Spitzenherdes und weitere Konsolidierung der Primärinfiltrierung.

III. 1930 IV. 1930



V. 1930 I. 1931 II. 1932 V. 1934

Mai 1934: Seit seiner Erkrankung an Masern 1932 ist das Kind immer gesund gewesen, sieht blühend aus und zeigt bestes Allgemeinbefinden. Bei ausgezeichnetem Appetit und gutem Schlaf besteht vollkommene Beschwerdefreiheit. Gewicht: 17,9 kg. (+ 0,4 kg.) Länge: 104 cm. (3 cm.)

Blutbild:

Hb.	= 85%	Leukoz.	= 9600
Erythroz.	= 3,600000	Lymphoz.	= 54%
F. I.	= 0,9	Polyn.:	= 38%

Lungen physikalisch o. B. Rö.: (f) der rechte Hilus ist streifig fleckig verbreitert und geht streifig ins umgebende Lungengewebe über. Der auf früheren Aufnahmen rechts im 2. I. C. R. befindliche dichtere linsengroße Schattenfleck hat weiter an Dichte zugenommen. In den herznahen Lungenabschnitten links im Rippenschatten liegend ein kleinlinsengroßer

intensiver Schattenfleck. Mittelschattenband verbreitert, scharf begrenzt. Zwerchfelle normal konfiguriert, gut beweglich. Bei der Durchleuchtung im schrägen Durchmesser ist der Holzknecht'sche Raum nicht eingeengt.

Das Kind Schu. zeigt mit besonderer Deutlichkeit die Bedeutung einer rechtzeitigen Trennung von der Infektionsquelle für einen ungestörten Heilungsablauf des tuberkulösen Geschehens. An einer rechtsseitigen Oberlappeninfiltrierung erkrankt kam es, nachdem man bei seiner Mutter die fließende Infektionsquelle festgestellt hatte, sofort in eine Kinderheilstätte, wo es über das Stadium der Bipolarität zum primären Indurationsfeld ausheilte. Kaum zu Hause unterlag es einer Superinfektion, die eine schleierartige Trübung im rechten Hilusbezirk zur Folge hatte. Das Kind, das bei seiner Erstinfektion rasche Heilungs- und Verkalkungstendenz zeigte, kann bei sofortiger Verstopfung der Infektionsquelle prognostisch günstig beurteilt werden.

Schu. E. geb. 7. 1. 1930. weibl.

Die Mutter des Kindes leidet an offener Lungentuberkulose. Im Dezember 1930 wurde durch eine Röntgenuntersuchung in der Kinderkrippe bei dem sonst sehr munteren, aber immer etwas hustenden Kinde eine tuberkulöse Infiltration der rechten Lunge festgestellt. Auf den Lungen beiderseits bronchitische Geräusche, besonders rechts. R. h. und v. o. geringe Schallverkürzung.

Blutbild:

Hb. = 70%	Leukoz.: = 7000
Erythroz. = 3,650000	Lymphoz.: = 48%
F. I. = 0,9	Polyn.: = 46%.

Im Dezember 30 Rö.: ausgedehnte diffuse Verschattung des rechten Oberfeldes, die medial am intensivsten ist und mit dem Hilus im Zusammenhang steht, am rechten Hilus eine kirschgroße Verschattung. Übrige Lunge und Zwerchfelle o. B. Im Mai 31 geringer Rückgang der Verschattung. Kind fühlt sich wohl und zeigt gutes Allgemeinbefinden. Im November 31 zeigt das Röntgenbild starken Rückgang der Oberfeldinfiltrierung. Im Juni 32: Masern. Die frühere Infiltrierung ist bis auf geringen Rest zurückgegangen. Im September 32 Rö.: Stadium der Bipolarität. Bis Juni 33 zur Kur in Mammolshöhe, wo es zur klinischen und röntgenologischen Ausheilung kam. Nach seiner Rückkehr war das Kind vollkommen beschwerdefrei und zeigte einen tadellosen Entwicklungszustand.

Mai 34: Seit August 33 wieder Husten, Appetitlosigkeit und Schwächezustände, die bis zum Nachuntersuchungstermin anhalten. Jetzt blasses Kind in mäßigem Ernährungszustand und äußerst schlechtem Allgemeinbefinden. Gewicht: 17,7 kg. (— 1,3 kg.) Länge: 107 cm. (+ 7 cm.) Über der Lunge rechts paravertebral geringe Schallverkürzung, Atmung abgeschwächt vesiculär.

Blutbild:

Hb.	= 85%	Leukoz.:	= 3900
Erythroz.	= 4,310000	Lymphoz.:	= 60%
F. I.	= 1	Polyn.	= 25%.

Rö.: wolkige, schleierartige Trübung im rechten Hilusgebiet. Vom Hilus aus zieht breitverzweigtes Streifenwerk nach dem rechten Unterfeld und dem rechten Herzzwerchfellwinkel. Mittelschattenband nach rechts verbreitert. Zwerchfelle gut beweglich, normal konfiguriert.

Der folgende Fall zeigt einen über 3 Jahre sich hinziehenden Rückbildungsvorgang einer rechten Oberlappeninfiltrierung, der unter Induration und Schrumpfung und zentralen, strängig-wabigen Aufhellungen allmählich zur Heilungsetappe des primären Indurationsfeldes führte. Lediglich geringgradig geschwollene Hilusdrüsen und dünnes Streifenwerk, das vom Hilus nach dem rechten Oberfeld sich ausdehnt, sind Zeugen des abgelaufenen tuberkulösen Geschehens. Klinisch ist der Junge vollkommen beschwerdefrei und körperlich gesunden Altersgenossen in keiner Weise zurück.

M a. L. g e b. 22. 6. 1929. m ä n n l.

13 Monate alt, von seinem Vater infiziert, mit Husten ohne Fieber eingeliefert. Pirq.: stark pos.

Blutbild:

Hb.	= 60%	Leukoz.:	= 21800
Erythroz.	= 3,840000	Lymphoz.:	= 38%
F. I.	= 0,8	Polyn.:	= 57%.

Rö.: (a) diffuse homogene Verschattung des rechten Oberfeldes, die nach unten scharf begrenzt ist. Trachea stark nach rechts verzogen. Übrige Lungen und Zwerchfelle o. B. Die bis Oktober 30 monatlich angefertigten Aufnahmen zeigen nicht die geringste Veränderung. Im November 30 beginnender Rückgang der Verschattung. Im Januar 31 Rö.: Oberlappeninfiltrierung immer noch sehr ausgedehnt, aber nicht mehr so intensiv. Starke Verbreiterung des rechten Hilus, der gegen die Lunge scharf konvex begrenzt ist. Die weiteren Aufnahmen des Jahres 31 zeigen fortschreitenden Rückgang und allmähliche Aufhellung der Verschattung. Kind ist munter und lebhaft, hat keine Temperaturen. Blubild ist normal, die Blutsenkung nach Westergreen nicht beschleunigt. Langsame Gewichtszunahme.



VIII. 1930 XI. 1930 XII. 1930



X. 1931 V. 1932 X. 1934

Im Juni 31 wieder Husten, Fieber und Appetitlosigkeit. Rö.: weiterer Rückgang der Verschattung. Innerhalb des Restinfiltrats sind runde, wabige, bis kirschkerngroße Aufhellungen zu erkennen, die man damals als bronchiektatische Cavernen auffaßte, was sich aber schon auf der nächsten Aufnahme bei weiterer Induration der Infiltrierung als irrig herausstellte. Im Mai 32 wurde das Kind in gutem Allgemeinzustand bei fast völligem Rückgang der Oberfeldverschattung entlassen.
Oktober 34: Junge ist inzwischen nicht mehr krank gewesen, sieht frisch und blühend aus. Innere Organe o. B. Gewicht: 18,4 kg. (— 1,2 kg.) Länge: 111,5 cm. (+ 5,5 cm.

Blutbild:

Hb.	= 75%	Leukoz.:	= 14000
Erythroz.	= 3,840000	Lymhoz.:	= 45%
F. I.	= 1	Polyn.:	= 42%.

Rö.: (f) Infiltrat im rechten Oberlappen hat sich völlig zurückgebildet. In Höhe des 3. und 4. I. C. R. rechts eine etwa hasselnußgroße, unscharf begrenzte, dichtere Vorwölbung erkennbar. Beide Hili sind streifig fleckig verdichtet, rechts mit eingelagerten, etwas dichteren Schattenflecken. Zwerchfelle beiderseits gut verschieblich.

Im nächsten Fall handelt es sich um ein lymphatisch-exsudatives Kind, das als Säugling häufig an Hautekzemen und später an Schleimhautkatarrhen litt. Aus tuberkulöser Umgebung stammend wurde der Heilungsablauf der Ober-Mittelfeldinfiltrierung rechts durch Superinfektionen mehrmals unterbrochen. Beides zusammen führte allmählich zu dem skrofulösen Zustandsbild, das das Kind bei der Nachuntersuchung bot. Nach Klare hat das tuberkulöse Geschehen bei Kindern mit lymphatisch-exsudativer Konstitution eine verhältnismäßig günstige Prognose, selbstverständlich aber auch nur dann, wenn man sie den sie dauernd gefährdenden Infektionsquellen entzieht. Während Sigaud und Coerper bei ihren Beobachtungen besonders Habitus und Gebahren der Kinder zum tuberkulösen Geschehen in Beziehung brachten, stellt Klare die funktionelle Konstitution als Art, Verlauf und Form der Tuberkulose weitgehendst beeinflussenden Faktor in den Vordergrund und glaubt an zahlreichen Beispielen nach-

weisen zu können, daß exsudativ-lymphatische Kinder hauptsächlich an gutartigen Tuberkuloseformen erkrankten, wie Skrofulose, Lupus, Knochen- und Gelenktuberkulose. „Seine höchste Aktivität entfaltet der Lymphatismus in der Zeit vom 2.—14. Lebensjahr, was in erster Linie mitbestimmend ist für den günstigen Verlauf des tuberkulösen Geschehens im Kindesalter". (Starcke).

Sa. Th. geb. 20. 9. 1927. weibl.

Mutter und mehrere Geschwister haben Lungentuberkulose. Im Januar 1929 war das Kind wegen Pneumonie und Grippe in der Klinik.

Blutbild:

Hb.	= 70%	Leukoz.:	= 6800
Erythroz.	= 3,500000	Lymphoz.:	= 22%
F. I.	= 1	Polyn.:	= 58%.

Blutsenkung nach Westergreen nicht beschleunigt. Pirq.: pos. Im Januar 1929 Rö.: intensive Verschattung des gesamten Ober- und des medialen Teils des Mittelfeldes rechts mit allmählichem Übergang in die Umgebung. Im August 29 weitere laterale Ausbreitung der Mittelfeldinfiltrierung. Oktober 29: geringe Aufhellung in der Peripherie des rechten Oberfeldes, größte Schattenintensität in Hilusnähe. Kind fühlt sich wohl, nimmt gut zu, hat kein Fieber. Senkung nach Linsenmeier 175 Min. Juli 1930: weiterer Rückgang der Oberfeldverschattung. Im 2. I. C. R. rechts bohnengroße, gegen die übrige Lunge scharf begrenzte Verschattung. Innerhalb dieser mehrere kalkdichte Schattenflecke. Verbreiterung des Mittelschattenbandes nach rechts. Im Oktober 30 erreicht die Verschattung ihren maximalsten Rückgang, um im März 31 wieder größere Ausdehnung und stärkere Intensität zu zeigen. Die vorher sichtbaren Kalkherde sind jetzt röntgenologisch nicht mehr nachzuweisen. Mai 34: Kind mit ausgesprochener Facies skrofulosa (erschwerte Nasenatmung, Tränenträufeln, Phlyktänen und leicht entzündete Oberlippe) in mittlerem Ernährungszustand. Im Februar 1934 Scharlach, sonst in der Zwischenzeit nie krank gewesen. Seit Ostern besucht es die Schule und kommt gut mit. Gewicht: 18,8 kg. (— 1,5 kg.) Länge: 1,14 m (+ 3 cm.) Lungen: perkuss. und auskult. o. B. Blutbild normal. Rö.: fleckige Trübung der herznahen Lungenabschnitte, rechts mehr als links. Schleierartige Trübung des medialen Abschnittes des rechten Oberfeldes. Weicher Drüsenschatten rechts der Trachea erkennbar; dieser wölbt sich bei der Durchleuchtung in den Holzknecht'schen Raum vor. In beiden Hili einzelne dichtere, aber nicht kalkdichte Schattenflecke. Zwerchfelle gut beweglich, normal konfiguriert.

Die nächsten 4 Fälle zeigen den komplikationslosen Heilungsablauf von Primärinfiltrierungen z. T. über das „Stadium der Bipolarität" bis zum harten Primärkomplex. Auch klinisch befinden sich die

Kinder bei der Nachuntersuchung in einwandfreiem Körper- und Kräftezustand und sind vollkommen ohne Beschwerden. In Bezug auf spätere Gesundheitsaussichten berechtigen sie zur Stellung einer durchaus günstigen Prognose.

Kr. G. geb. 26. 3. 1928. männl.

Im November 30 eineinhalbjährig, wegen Husten, Appetitlosigkeit, Gewichtsabnahme und zeitweisem Fieber in die Klinik eingeliefert. Pirq.: neg. Im September 31 Pirq.: stark pos. Rö.: linkes Unterfeld ist diffus verschattet, der rechte Hilus ist fleckig-streifig verbreitert mit konvexer Begrenzung gegen die Lunge. Innerhalb dieser Verschattung auf der 6. und 8. Rippe intensivere unregelmäßig begrenzte, etwa erbsengroße Herdschatten. Kind zeigt sehr schlechtes Allgemeinbefinden, fiebert, hustet, und ist vollkommen appetitlos. Im Oktober ist die Verschattung im linken Unterfeld völlig geschwunden. Senkung nach Westergreen 17:45. Bis Oktober 33 dauernd zunehmende Besserung des Allgemeinzustandes. Röntgenologisch fortschreitende Konsolidierung und Verkalkung. Mai 1934: kräftiger gut genährter, vollkommen beschwerdefreier Junge. Lungen: physik. o. B. Drüsen nirgends palpapel. Rö.: zeigt verkalkten Primärkomplex rechts.

Wa. R. geb. 31. 7. 1926. weibl.

Von der Mutter infiziert kam sie wegen rechtsseitiger Primärinfiltrierung sofort zur Kur nach Mammolshöhe, wo sie sich vom 12. 9. 1929 bis zum 14. 2. 1930 aufhielt. Im Mai 30 kommt sie mit hohem Fieber, Husten und Drüsenschwellungen am Hals in die Klinik.

Blutbild:

Hb.	= 70%	Leukoz.	= 10100
Erythroz.	= 3,500000	Lymphoz.	= 38%
F. I.	= 1	Polyn.	= 59%.

Rö.: diffuse streifig-fleckige Verschattung des rechten Unterfeldes, die mit einem verbreiterten Hilusschatten in Verbindung steht. Am Hilus mehrere kleine scharf begrenzte, kalkdichte Schatten. Im Juni 1930 ist die rechte Unterfeldinfiltrierung vollkommen zurückgegangen. Kind ist fieberfrei und zeigt gutes Allgemeinbefinden. Lunge klinisch o. B. Spätere Kontrollaufnahmen vom Juli und November 30 und März 31 zeigen fortschreitende Konsolidierung und Verkalkung. Seit Mai 31 ist Kind bei einem kinderlosen Ehepaar in Pflege, wo es sich ausgezeichnet entwickelt. Von Ostern 33 besucht es die Schule regelmäßig und ist vollkommen beschwerdefrei. Mai 34: in tadellosem Körper- und Kräftezustand, seit Jahren nicht mehr krank gewesen. Kein pathologischer Organbefund. Die Röntgenaufnahme zeigt das Bild einer restlos verkalkten Primärtuberkulose rechts, deren Verdacht auf Aktivität ohne weiteres auszuschließen ist.

Mü. E. geb. 3. 8. 1926. weibl.

Mutter und Onkel des Kindes leiden an offener Lungentuberkulose. Im Mai 30 erkrankt es an Masern, „von denen es sich nicht mehr recht erholte". Im Oktober 30 kommt es 4-jährig mit Husten und Fieber in die Klinik. Schmächtiges, skrofulöses Mädchen von asthenischem Habitus.

Blutbild:

Hb.	= 70%	Leukoz.	= 12000
Erythroz.	= 3,500000	Lymphoz.	= 41,5%
F. I.	= 1	Polyn.	= 52%.

Pirq.: stark pos. (Blasenbildung). Über beiden Lungenspitzen trockene Rasselgeräusche, sonst diffuses Giemen und Brummen. Rö.: ausgedehnte dichte Verschattung am rechten Hilus, die sich nach lateral ausbreitet, nach unten annähernd scharf begrenzt ist und oben lateral die Peripherie erreicht. Linke Lunge ist frei. Bis November 30 keine Änderung, dann dauernde Abnahme der Verschattung, stärkere Konsolidierung und schärfere Begrenzung des Prozesses bis August 1931. Kind nimmt plötzlich nicht mehr zu, hustet und ist weinerlich gestimmt. Eine Kur in Sodenthal hat ausgezeichneten Erfolg. Seit Ostern 33 regelmäßiger Schulbesuch und vollkommene Beschwerdefreiheit. Mai 1934: Mädchen in bestem Körper- und Kräftezustand ohne jeden pathologischen Organbefund. Blutbild normal. Rö.: die Infiltration hat sich über das Stadium der Bipolarität und periadenitische Schwielenbildung im Hilusgebiet rechts zum harten verkalkten Primärkomplex zurückgebildet und ist heute nicht mehr aktiv.

Ca. K. geb. 6. 12. 1920. männl.

Vater und Onkel des Kindes litten an Tuberkulose und sind beide an Tb.-Meningitis gestorben. Seit April 1926 hat es oft Bronchialkatarrh mit schweren Hustenanfällen. Im September Pirq.: stark pos. Rechts in der Axillarlinie leichte Schallverkürzung. Über beiden Lungen Vesiculäratmen.

Blutbild:

Hb.	= 95%	Leukoz.	= 4800
Erythroz.	= 4,500000	Lymphoz.	= 43%
F. I.	= 1	Polyn.	= 47%.

Rö.: links am Hilus Konglomerat weicher, rundlicher Schatten, etwa kirschkerngroßer Schatten im rechten Lungenfeld.

1929 Rö.: fortschreitende Verkalkung. Senkung nach Linsenmeier 88 Min. Lunge klinisch o. B. 1930 fühlt sich Patient wohl, zeigt gutes Allgemeinbefinden und besucht die Schule. 1931: komplikationslos ver-

laufene Pneumonie. Kontrollaufnahme im August 1933 zeigt restlos verkalkten Primärkomplex rechts. Patient befindet sich eben in einer Epileptikeranstalt. Der tuberkulöse Prozeß ist klinisch wie röntgenologisch inaktiv.

Fall Me. zeigt das eindrucksvolle Bild einer der Heilphasen der abklingenden Primärinfiltrierung, eine typische Konglomeratprimärherdbildung. Die primäre Alveolitis hat vor genügender Ausbildung des spezifischen Abwehrvermögens größere Ausdehnung gewinnen können und unter Einbeziehung der benachbarten Lymphspalten und Bildung von Tochterherden einen umfassenden Bezirk ergriffen, dessen Rückbildung sich nur langsam und über mehr als 1 Jahr hin vollzieht. Die Induration setzt von zahlreichen kleinen Einzelherden aus ein, wodurch der Herd das maulbeerförmig getüpfelte Aussehen erhält, das häufig Dauerzustand bleibt. In unserem Fall hat sich unter starker Induration und Schrumpfung der Herd nach 6 Jahren bis auf eine geringe Verschattung des medialen Teils des Oberfeldes mit einzelnen kalkdichten Schattenflecken in der Peripherie zurückgebildet. Unter seiner Bekämpfung ist der Junge mit 4 kg. Untergewicht und bei äußerst dürftigen Körper- und Kräftezustand in der Entwicklung stark zurückgeblieben, wofür nach jetzt schon 2-jähriger Inaktivität des Prozesses auch die ungünstigen häuslichen Verhältnisse und der Mangel ausreichender Ernährung verantwortlich zu machen sind. Phthiseogenetisch stellen die Konglomeratprimärherde keine besondere Gefahrenzone dar (Nüssel), und eine phthisische Weiterentwicklung droht auch hier in erster Linie von der Drüsenkomponente.

Me. H. geb. 15. 2. 1922. männl.

Ein Mitbewohner im gleichen Haus hat offene Lungentuberkulose. Frühere Krankheiten: Malaria, Keuchhusten, Masern und häufig Katarrhe und Bronchitiden. Im September 1928 kommt er mit Husten und dauernden subfebrilen Temperaturen in die Klinik. Blutbild normal. Pirq.: pos. Lungen: beiderseits Giemen und Brummen.



IX. 1928 VII. 1930

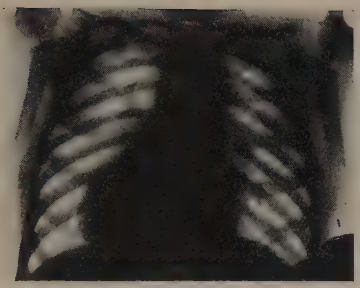

V. 1934

Rö.: (a) im rechten Oberfeld massive, mit dichten Punkten durchsetzte, eigroße Verschattung in Höhe des 3.—5. B. W. Zwerchfelle o. B. Im September 29 ist die Verschattung immer noch vorhanden. Außerdem vom Hilus ausgehende Strangzeichnung, besonders im Mittel- und Unterfeld, von der sich einige kalkdichte Herde scharf abgrenzen. Auch im linken Hilus ein nach der Lunge konvex abgegrenzter Schatten. Die Aufnahmen bis Juli 1930 (b) zeigen fortschreitende Verkalkung und schärfere Begrenzung der Herde. 1931 und 32 gutes Allgemeinbefinden. Junge besucht die Schule regelmäßig und ist seit Ende 32 nicht mehr in ärztlicher Behandlung. Kontrolldurchleuchtungen ergeben außer fortschreitender Verkalkung des Herdes im Oberfeld und Schrumpfung nach dem Mittelschatten hin nichts Wesentliches.

Mai 1934: Kind ist im letzten Jahr nicht mehr krank gewesen, besucht die Schule und kommt gut mit. Innere Organe ohne jeden pathologischen Befund. Körperlich schwach und unterentwickelt. Gewicht: 28,5 kg. (— 4 kg.) Länge 1,35 m (— 7 cm.)

Blutbild:

Hb.	= 70%	Leukoz.	= 6000
Erythroz.	= 3,400000	Lymphoz.	= 23%
F. I.	= 1	Polyn.	= 70

Rö.: (c) Verbreiterung des Mittelschattenbandes mit scharfer Begrenzung nach rechts. Geringe Verschattung des medialen Teils des Oberfeldes, in deren Peripherie sich einzelnen stecknadelkopfgroße, kalkdichte Schattenfleckchen befinden. Der rechte Hilus ist streifig-fleckig verbreitert, vermehres Streifenwerk entlang dem Herzrand. Der rechte Hilus zeigt weiter verschiedene, ziemlich scharf begrenzte, kalkdichte Schattenflecke. Der linke Hilus ist leicht wolkig getrübt. Zwerchfelle gut beweglich, normal konfiguriert.

B. Sekundärtuberkulosen.

Es ist das große Verdienst Rankes, die pathomorphologischen Veränderungen in Beziehung gesetzt zu haben zur jeweiligen Reaktionsweise des Organismus. Seit Aufstellung seiner Stadienlehre sind wir gewöhnt, mit dem Begriff der verschiedenen Tuberkuloseformen den der wechselnden Allergie zu verbinden. Wenn auch die Einteilung in primärsklerosierende, sekundäre Überempfindlichkeits- und tertiäre Immunitätsallergie dem fortschreitenden klinischen Erkennen nicht standhalten konnte, so hat sie uns doch, wie Pagel sich ausdrückt, den allgemeinen Krankheitsplan vermittelt, und die Ranke'schen Gedankengänge werden auch für die zukünftige Tuberkuloseforschung in vieler Beziehung richtunggebend bleiben. Der Grund, warum die Ranke'sche Lehre gerade in anatomischer Hinsicht nicht in vollem Umfange haltbar ist, liegt nach Duken zu einem Teil wohl darin, daß die Befunde in den Lungen auf die gesamten Körperverhältnisse übertragen wurden, wobei man nicht berücksichtigte, daß die verschiedenen Organe sich verschiedenartig verhalten können und durchaus nicht immer von einer gleichgearteten Umstimmung im Sinne der Allergie in ihrem Gewebsverhalten gesteuert werden.

Als den wesentlichsten Faktor des Sekundärstadiums hat Ranke die perifokale Entzündung hingestellt und ihr im Verlauf der Tuberkulose die wichtigste Rolle zugedacht. Sie ist die anatomische Äußerung der sekundären Überempfindlichkeitsallergie und mit jedem tuberkulösen Schube verbunden. „In ihrem Aufschießen, Vorwärtsdrängen und Wiederabebben beruht das Charakteristische des Tuberkuloseverlaufs". (Simon). Nach Redeker geht jede Neuherdbildung unter sekundärallergischen Erscheinungen vor sich, und die Entstehung einer entzündlichen Überempfindlichkeit des gesamten Organs ist ein wichtiger Faktor der perifokalen Entzündung.

Fall 1 zeigt eine auf dem Boden einer rechtsseitigen Sekundärinfiltrierung entstandene Pleuritis diaphragmatica, die isoliert höchst selten beobachtet, meist eine Teilerscheinung einer kostalen Pleuritis darstellt. Bei der Möglichkeit dauernder Superinfektion in tuberkulöser häuslicher Umgebung blieb die tumorige Paratrachealdrüse lange Zeit labil und bildete den Fokus immer wieder auftretender Sekundärinfiltrierungen. Die nach einer ausgiebigen Kur in der Kinderheilstätte

Mammolshöhe angefertigte letzte Röntgenaufnahme zeigt die Drüse restlos verkalkt und mit größter Wahrscheinlichkeit inaktiv. Die Pleuritis diaphragmatica, die häufig unter Zipfelbildung und zeltförmiger Winkelung des Zwerchfelles als adhaesivem Restzustand abzuklingen pflegt, hatte sich schon nach 5 Monaten vollkommen zurückgebildet. Dadurch trat die ihr zugrunde liegende Infiltrierung erst deutlich ins röntgenologische Gesichtsfeld. Bis auf einen geringen Rest vermehrter Streifenzeichnung mit Einlagerung einzelner kalkdichter Schattenflecke am rechten unteren Hiluspol hat sie heute die Heilungsetappe des sekundären Indurationsfeldes erreicht; außer geringgradigen skrofulösen Erscheinungen, denen eine lymphatisch-exsudative Konstitution zugrunde liegt, zeigt der Junge einen durchaus normalen Entwicklungszustand.

B i. F. g e b. 22. 3. 1928. m ä n n l.

Der Vater des Kindes hat eine Lungen- und Kehlkopftuberkulose. 1 Jahr u. 6 Monate alt kommt es mit Husten, Fieber und starker Gewichtsabnahme in die Klinik.

Blutbild:

Hb.	= 55%	Leukoz.	= 15400
Erythroz.	= 3,650000	Lymphoz.	= 40%
F. I.	= 0,8	Polyn.	= 57

Blutsenkung nach Linsenmeier 44 Min. Über den Lungen r. h. u. und lateral intensive Dämpfung, abgeschwächtes Atemgeräusch und vereinzelte klingende Rasselgeräusche. Rö.: (a) medialer Teil des rechten Unterfeldes ist intensiv und fast homogen verschattet. Verschattung nach oben durch eine von außen nach innen schräg ansteigende Linie scharf begrenzt, liegt der hinteren Thoraxwand an. Über dieser Grenze eine weniger intensive unscharf begrenzte Verschattung im Mittelfeld. Rechter Sinus phrenico-costalis diffus getrübt. Rechtes Zwerchfell kaum beweglich. Rechts paratracheal ein größerer ovaler, scharf begrenzter Schatten, dessen äußere Konturen kalkdichter sind. Im linken Hilus mäßig intensiver, unscharf begrenzter Schatten. Verlagerung von Herz und Trachea nach links. August 29: im linken Oberfeld sind zahlreiche stecknadelkopfgroße, runde Aufhellungen, die von kleinfleckigen Schatten umgeben sind, deutlich zu erkennen, die man zunächst für eine peribronchitische miliare tuberkulöse Aussaat hielt. Im Januar 30 auffallende Besserung des Befundes. Weichfleckige Verschattung im rechten Mittelfeld. Dem Herzschatten aufsitzend eine große halbmondförmige Verschattung mit Ausziehung zum Unterfeld hin. Zwerchfelle wieder gut beweglich. Die herdförmigen Infiltratschatten sind völlig verschwunden. Patient zeigt gutes Allgemeinbefinden und dauernde Gewichtszunahme.



VIII. 1929 I. 1930 V. 1930



XI. 1930 VIII. 1931

III. 1932 XII. 1933 VI. 1934

Vom Mai 30 bis November 30 Kur in Mammolshöhe, die mit ausgezeichnetem Erfolg verlief. Die zu Beginn und am Ende der Kur angefertigten Röntgenaufnahmen (c. u. d.) zeigen schärfere Abgrenzung und weiteren Rückgang der Infiltrierung des rechten Mittellappens. Der kompakte Schatten rechts paratracheal tritt jetzt sehr deutlich hervor und zeigt fortschreitende Verkalkung; der linke Hilus ist fleckig erweitert. Im März 32 fast vollkommener Rückgang der Mittellappeninfiltrierung. Klinisch über den Lungen kein pathologischer Befund. 1933 gesundheitliches Wohlbefinden, Kind besucht den Kindergarten. Im Oktober 33 wird bei einer Kontrolldurchleuchtung eine frische Infiltrierung im rechten Unterfeld festgestellt, die eine Kur in Mammolshöhe notwendig macht, wo es von Dezember 33 bis Juni 34 war.

Juni 34: Frischer sonnengebräunter Junge mit geringgradigen skrofulösen Erscheinungen und leichter übelriechender Sekretion aus beiden Ohren. Trommelfelle randständig perforiert. Sonst sehr guter Allgemeinzustand. Gewicht: 19,8 kg. (— 2,6 kg.) Länge: 111 cm. (normal). Kein pathologischer Organbefund. Rö.: (h) beide Hili mäßig

verbreitert, ziemlich scharf gezeichnet. Am rechten unteren Hiluspol mehrere grobe Schattenflecke und vermehrte streifige Zeichnung. Rechts paratracheal nußgroßer Kalkschatten.

Bei Da. handelt es sich um eine markig-tumorige Bronchial- und Paratrachealdrüsenschwellung mit starker Verbreiterung des Mittelschattenbandes und dessen charakteristischer bogig-konvexer Abgrenzung gegenüber dem Lungengewebe. 6 Jahre in unserer Beobachtung zeigt er bis heute auch nicht die geringste Verkalkungstendenz; ausgedehnte Indurationsfelder sind Zeuge häufiger Exacerbationen des außerordentlich labilen Drüsenfokus; in der körperlichen Entwicklung läßt der gesamte klinische und röntgenologische Zustand, der sich bei der Nachuntersuchung bot, erkennen, daß das Kind dem tuberkulösen Geschehen gegenüber sehr wenig Abwehrreaktionsfähigkeit besitzt.

Da. F. geb. 4. 12. 1926. männl.

Der Großonkel des Kindes ist an Lungentuberkulose in Ruppertsheim gestorben. Frühere Krankheiten: Keuchhusten und doppelseitige Pneumonie. Im Juni 1928, 1 Jahr und 7 Monate alt, mit Husten und Fieber eingewiesen. Lungen: beiderseits diffuse bronchitische Geräusche. Pirq.: stark pos.

Blutbild:

Hb.	= 55%	Leukoz.	= 13700
Erythroz.	= 2,710000	Lymphoz.	= 22%
F. I.	= 1	Polyn.	= 71

Rö.: (a) diffuse, nicht sehr intensive Trübung im rechten Oberfeld. Innerhalb des Gefäßschattens großer, runder, scharf begrenzter Schatten rechts paratracheal. In beiden Hilusbezirken unscharf begrenzte, runde Trübungen.

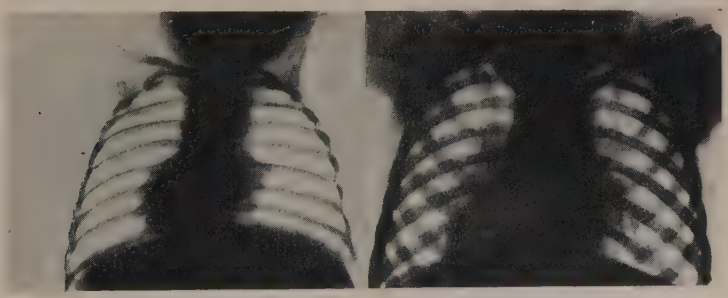

VI. 1928 VI. 1931

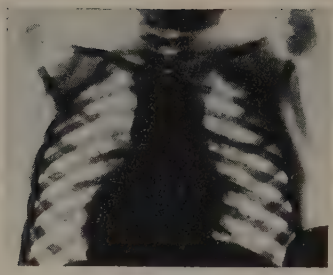

VI. 1934

Von Dezember 30 bis Juni 31 zur Kur in Mammolshöhe, von wo der Junge in äußerst schlechtem Allgemeinzustand zurückkehrt. Lungen: immer noch vereinzelte bronchitische Geräusche bds. Blutbild: gegenüber früher unverändert. Blutsenkung n. Westergreen 4:11:76. Im Juni 31 Rö.: (b) Hilus beiderseits fleckig verbreitert, insbesondere rechts am unteren Pol. Mittelschatten erheblich verbreitert mit deutlich konvexer Begrenzung. Im November 33 Diphtherie; seitdem dauernd wechselndes Befinden, Husten, Nachtschweiße, schlechter Appetit, Müdigkeit und Abgeschlagenheit. Schulbesuch unregelmäßig.
Mai 34: schwächliches, blasses Kind in äußerst schlechtem Ernährungszustand. Schwellung der Submaxillardrüsen beiderseits.

Blutbild:

Hb.	= 60%	Leukoz.	= 8000
Erythroz.	= 3,500000	Lymphoz.	= 50%
F. I.	= 0,9	Polyn.	= 35

Lungen: rechts paravertebral leichte Dämpfung; Atmung daselbst abgeschwächt vesiculär. Rö.: (c) streifig-fleckige Hilusverdichtung beiderseits mit einzelnen eingelagerten, aber nicht kalkdichten Schattenflecken. In den herznahen Lungenabschnitten rechts vermehrtes Streifenwerk, das sich in den Herz-Zwerchfellwinkel erstreckt. Periphere Lungenfelder, besonders im rechten Mittel- und Oberfeld vermehrte Streifenzeichnung. Verbreiterung des Mittelschattenbandes nach rechts und links mit scharfer, bogiger Begrenzung. Der Holzknecht'sche Raum gering verschattet.

Den zufälligen gleichzeitigen Befund eines im Rückgang befindlichen Konglomeratprimärherdes, einer Sekundärinfiltrierung und einer auf deren Boden entstandenen Pleuritis-mediastinalis bietet der nächste Fall. Typisch für letztere ist die steile, scharflinige Begrenzung des Mittelschattenbandes und seine dachförmige, schräge Abgrenzung der Herztaille nach dem Lungengewebe hin. Der Konglomeratprimärherd ist jetzt fast völlig induriert und verkalkt, während die Pleuritis-mediastinalis den Endzustand der periadenitischen Schwiele erreicht hat, die die angrenzenden mediastinischen und hilären Organe zu einem

großen adhaesiven Bezirk vereinigt, was röntgenologisch als maschig verbreiteter, intensiv verschatteter Hilus in Erscheinung tritt.

Be. W. geb. 3. 11. 1927. männl.

Von seiner Mutter infiziert wird das Kind im September 29, 1 Jahr 10 Monate alt, in die Klinik gebracht, weil es nicht mehr recht essen will und dauernd weinerlich verstimmt ist. Pirq.: pos. Lungen: rechts paravertebral knackende Geräusche. Rö.: (a) am rechten unteren Hiluspol eine aus mehreren runden, unscharf begrenzten Flecken bestehende Verschattung. Mittelschattenband besonders nach rechts verbreitert, scharflinig, steil begrenzt gegen das umgebende Lungengewebe. Übrige Lunge und Zwerchfelle o. B. Im Januar 30 wesentlich besserer Allgemeinzustand, nur noch geringgradiger Husten. Lungen phys. o. B. Röntgenologisch sind im Januar 30 die Verschattungen schärfer begrenzt, im rechten Hilus findet sich eine haselnußgroße Drüse mit Kalkeinlagerung. Bis September 30 dauernd weitgehende Besserung des Röntgen- wie auch klinischen Allgemeinbefundes.

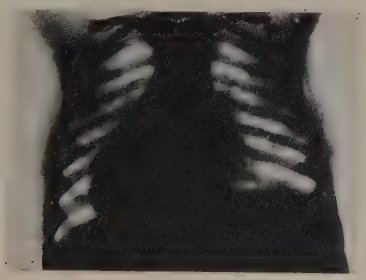

V. 1934

Mai 34: blasser, zarter, schlank aufgeschossener Junge, der inzwischen nicht krank gewesen ist. Lungen phys. o. B. Milz soeben unter dem Rippenbogen palpabel. Drüsen nicht zu fühlen.

Blutbild:

Hb.	= 78%	Leukoz.	= 6400
Erythroz.	= 4,200000	Lymphoz.	= 28%
F. I.	= 0,9	Polyn.	= 67

Rö.: (c) streifige Verdichtung des rechten Hilus mit zahlreichen eingelagerten kalkdichten, scharf konturierten Schattenflecken. Der obere Pol des rechten Hilus ist maschig verbreitert und wölbt sich bei der Durchleuchtung im schrägen Durchmesser leicht in den Holzknechtschen Raum vor. Pheriphere Lungenfelder frei. Zwerchfelle normal konfiguriert, gut beweglich.

Ausgangspunkt einer haematogenen Streuung ins Skelettsystem wurde im vorliegenden Fall ein 8 Jahre nach Beginn der tuberkulösen Erkrankung noch labiler Bronchialdrüsenherd, nachdem der dazugehörige Konglomeratprimärherd nach wiederholten Heilstättenbehandlungen längst induriert und verkalkt war. Heute steht die Gelenktuberkulose im Vordergrund des klinischen und therapeutischen Interesses. Ist die Voraussage der Skelettuberkulose im ganzen genommen verhältnismäßig günstig, so haben wir hier bei der großen Heilungstendenz des pulmonalen Herdes wie auch der chirurgischen Tuberkulose alle Ursache, eine gute Prognose zu stellen. Die Gefahr der beiden Haupttodesursachen, der Meningitis und Miliartuberkulose ist jetzt gering, da die Metastasierung in die Gelenke erst nach dem 10. Lebensjahr stattgefunden hat und die Erkrankung schon über 1 Jahr besteht.

Kl. M. geb. 25. 12. 1923. weibl.

Mutter und Onkel des Kindes leiden an Tuberkulose; Mutter ist 1930 gestorben. 1925 wegen Bronchitis in der Kinderklinik. Pirquet war damals wiederholt positiv, 1927, 28 und 1932 zur Kur in Mammolshöhe. 1933 in der Hautklinik wegen Hauttuberkuliden. Juli 33 Rö.: der rechte Hilus ist ausgedehnt fleckig verbreitert. Innerhalb der Verbreiterung sind zahlreiche unregelmäßig begrenzte, intensive, brombeerartig angeordnete Kalkschatten sichtbar. Nahe der Peripherie ist im Mittelfeld ein kalkdichter Herd zu erkennen. September 33 Rö.: fortschreitende Verkalkung sämtlicher Herde. Ab Dezember 33 liegt es wegen Knie- und Handgelenktuberkulose in der chirurgischen Klinik. Beide Kniegelenke sind unförmig verdickt, Patellartanzen. Ebenso beide Handgelenke, besonders rechts sich dorsal stark vorwölbender Erguß. Blutsenkung n. Westergreen 20:60. Blutbild zeigt noch geringe Anaemie. Sonst gutes Allgemeinbefinden. Rö.: fortschreitende Verkalkung. Verkalkter Konglomeratprimärherd am rechten unteren Hiluspol. Gelenkschwellungen sind in letzter Zeit stark zurückgegangen. Bei ausgezeichneter Heilungstendenz besteht jetzt sehr guter Allgemeinzustand.

Die 4 folgenden Fälle zeigen verschieden schnell abgelaufene Heilungsvorgänge häufig rezidivierter Sekundärinfiltrierungen, die teils zur restlosen Resorption, teils zur Defektheilung sekundärer Indurationsfeld-Bildung führten. Ist bei abgeschlossener Induration des Primärherdes der Bronchialdrüsenherd noch aktiv, so besteht bei Hinzutreten verschiedenster exogener Reize, besonders aber bei Tuberkulinisierung durch superinfizierende Bazillen, die ständige Gefahr der perifokalen Entzündung, deren pathologische Vorgänge sich im Prinzip von denen der Primärinfiltrierung nicht unterscheiden. Meist verläuft sie unter reaktiver Mitbeteiligung der interlobären Pleuren, wobei in allen 4 Fällen die rechte kleine Lappenspalte bevorzugt wurde. Ein typisches

Bild einer Interlobärpleuritis auf dem Boden einer sekundären Hilus-Mittelfeldinfiltrierung, die auf der Sagittalaufnahme als charakteristischer Dreiecksschatten der Wirbelsäule aufsitzt, bietet Ne. Röntgenologisch besteht bei keinem der Kinder Verdacht auf Aktivität der Prozesse bei z. Z. guter körperlicher Entwicklung und vollkommener Beschwerdefreiheit. Selbstverständlich bleiben Indurationsfelder und vor allem die Bronchialdrüsen dauernde Gefahrenzone für erneute Aufflammung der Herde, zumal in ihrer tuberkulösen häuslichen Umgebung die Möglichkeit der Superinfektion besteht.

Ne. H. geb. 8. 12. 1926. weibl.

Vater, Mutter und Schwester des Kindes leiden an Tuberkulose. Im April 1929 hartnäckiger Husten bei positivem Pirquet. Röntgenaufnahme stark Tb.-verdächtig. Von Mai bis Juli 29 zur Kur in Mammolshöhe.



17. X. 1930 17. X. 1930

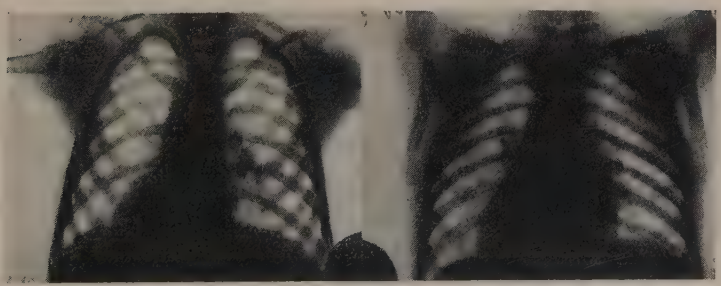

VIII. 1930 IV. 1934

September 29 Pirq.: stark pos. Lungen phys. o. B. Oktober 30 Rö.: diffuse unscharf begrenzte Verschattung im rechten Mittelfeld. Inner-

halb dieser kleinlinsengroßer unregelmäßig begrenzter, kalkdichter Schattenfleck. Konvex begrenzte paratracheale Verschattung rechts. Bis April 1931 weiter fortschreitende Konsolidierung und Verkalkung. 1932 gutes Allgemeinbefinden. Von Ostern 33 regelmäßiger Schulbesuch. April 1934: schwächliches hoch aufgeschossenes, asthenisches Mädchen in ausreichendem Ernährungszustand. Gewicht: 23,1 kg. (+ 1,3 kg.) Länge 1,25 m (+ 10 cm.) Lungen: klinisch o. B.

Blutbild:

Hb.	= 65%	Leukoz.	= 6600
Erythroz.	= 3,600000	Lymphoz.	= 50%
F. I.	= 0,9	Polyn.	= 45

Rö.: (d) beide Hili fleckig verdichtet mit scharfer Abgrenzung vom umgebenden Lungengewebe. In den Lungen vor allem rechts finden sich verschiedene kalkdichte Schattenflecke, von denen einer über kirschkerngroß ist. In den mittleren Lungenabschnitten, rechts teilweise sich mit dem Rippenschatten deckend ein etwa linsengroßer kalkdichter Schattenfleck. Periphere Lungenfelder frei. Zwerchfelle gut bweglich, normal konfigurirt.

Mi. A. geb. 7. 12. 1927. männl.

Mehrere Mitglieder der väterlichen Familie haben Tuberkulose. Der Vater des Kindes ist wahrscheinlich auch daran gestorben. 1928 hatte der Junge Masern-Pneumonie. 3 Jahre 3 Monate alt kommt er im Oktober 30 wegen starker Gewichtsabnahme (3 bis 4 Pfund innerhalb 3 Wochen) schlechtem Appetit, Husten und Fieber in die Klinik.

Blutbild:

Hb.	= 65%	Leukoz.	= 6600
Erythroz.	= 3,000000	Lymphoz.	= 30%
F. I.	= 1	Polyn.	= 66

Blutsenkung n. Westergreen 53:90. Pirq.: stark pos. (Blasenbildung). Rö.: ausgedehnte Verschattung am rechten Hilus, die sich nach lateral und unten ausbreitet. Dieser Befund bleibt bis Dezember 30 unverändert. Kind fühlt sich wohl und wird gegen ärztlichen Rat entlassen. Im November 32 kommt es mit subfebrilen Temperaturen, zeitweisem Husten und starker Gewichtsabnahme in der letzten Zeit erneut zur Aufnahme. Rö.: die ausgedehnte, lateral sich ausbreitende dichte Verschattung am rechten Hilus hat sich etwas zurückgebildet und konsolidiert. Innerhalb der Verschattung sind intensive Schattenherde zu erkennen. Der rechte Hilus ist noch deutlich verbreitert und konvex vorgewölbt. Die früher vollkommen freie Lunge zeigt heute im Unterfeld medial hinter dem Herzen eine diffuse Verschattung, wodurch die Herzkonturen unscharf und verwaschen erscheinen. Im Januar 33 hat sich die rechte Hilusverschattung weiterhin zurückgebildet. Die linke Unterfeldinfiltrierung

ist restlos resorbiert. Februar 1933 Rö.: Innerhalb des 6. u. 7. I. C. R. rechts erstreckt sich ein ganz scharf konturierter dreieckiger Schatten, der mit der Spitze nach der lateralen Thoraxwand zeigt und mit der Basis der Wirbelsäule aufsitzt. November 33 Rö.: weiterer Rückgang der Verschattungen am rechten Hilus und des Restinfiltrats im Mittelfeld. Die früheren Kalkschatten sind deutlicher und stärker konsolidiert. Ab Januar 34 zur Kur in Mammolshöhe, von wo er mit erheblich gebessertem Allgemeinbefinden zurückkehrt. Die Verkalkungen im Röntgenbild sind weiter fortgeschritten. Die Blutsenkung ist nicht mehr beschleunigt, das Blutbild normal.

Di. F. geb. 4. 4. 1926. weibl.

1927 bei einem tuberkulösen Onkel auf Besuch hat es sich höchst wahrscheinlich infiziert; seitdem immer kränklich, häufig erkältet. Im August 29 kommt das Kind, 3 Jahre 4 Monate alt, wegen hartnäckiger Bronchitis in die Klinik. Pirq.: pos.

Blutbild:

Hb.	= 72%	Leukoz.	= 10400
Erythroz.	= 4,100000	Lymphoz.	= 57%
F. I.	= 0,9	Polyn.	= 40

Rö.: im rechten Unterfeld eine wenig intensive, fleckig unscharf begrenzte Verschattung, die durch Flecken- und Streifenzeichnung mit dem Hilus in Verbindung steht. Am rechten Hilus eine gegen die Lunge konvex, aber unscharf begrenzte fleckige Verschattung. Im linken Unterfeld geringe wolkige Trübung. November 1929 Rö.: Verschattung im linken Unterfeld vollkommen verschwunden; am rechten Hilus ist jetzt ein kirschgroßer, runder Schatten mit unscharfer Begrenzung zu erkennen. Im Juni 30 dichte, diffuse Verschattung des rechten Unterfeldes, Hilusschatten rechts verbreitert, innerhalb dieses mehrere stecknadelkopfgroße kalkdichte Schatten. Juli 30 Rö.: Polycyklische Begrenzung des verbreiterten Hilusschattens rechts gegen die Interlobärstreifen zwischen Ober- und Mittellappen. November 30 bis April 31 zur Kur in Mammolshöhe, die ausgezeichnet bekam. Juni 32 Befinden wieder schlechter. Blutsenkung nach Linsenmeier 150 Min. Lungen: Schallverkürzung über der ganzen linken Seite. Rö.: beide Hili breit, wolkig. Linkes Mittelfeld getrübt. Von Juli 32 bis September in Sodenthal, Januar und Februar 33 in Weilmünster und im März 33 in Mammolshöhe zur Kur.

Mai 34: Seit Ostern 33 regelmäßiger Schulbesuch, Kind sieht frisch und blühend aus und befindet sich in ausgezeichnetem Ernährungszustand. Gewicht 28,1 kg. (+ 3 kg.) Lunge: 1,25 m (+ 5 cm.)

Blutbild:

Hb.	= 78%	Leukoz.	= 4100
Erythroz.	= 4,400000	Lymphoz.	= 63%
F. I.	= 0,9	Polyn.	= 37

Innere Organe ohne pathologischen Befund. Rö.: fleckige Verdichtung im Bereich des rechten Hilus mit einzelnen eingelagerten, kalkdichten Schattenflecken. Im oberen Abschnitt des rechten Hilus ein etwa haselnußgroßer, wolkiger Trübungsbezirk mit Kalkeinlagerungen. Mittelschattenband ist nicht verbreitert.

Ad. A. geb. 27. 9. 1925. weibl.

Großvater, der mit der Familie zusammenlebt, leidet an Kehlkopftuberkulose. Mit 4 Jahren kommt das zarte und schwächliche Kind mit Husten und Fieber in die Klinik. Die Lungen ergeben den Befund einer beiderseits ausgedehnten, diffusen Bronchitis. Pirq.: stark pos. Die Blutsenkung n. Westergreen 16:41. Im Mai 1929 Rö.: im rechten Unterfeld ein vom Hilus nach unten lateral ziehender intensiver Strangschatten. Am rechten Hilus mehrere kalkdichte Schattenflecke. Im Januar 30: äußerst mäßiger Allgemeinzustand, vollkommen appetitlos, Senkung stark beschleunigt. Bis auf weitere Schrumpfung des Interlobärschwartenschattens nach medial bis Februar 1931 keine Änderung des Röntgenbefundes. Körperliches Wohlbefinden, Gewichtszunahme, kein Husten mehr. Blutsenkung n. Westergreen 6:17:54. April 32: wieder Husten, hohes Fieber, Nachtschweiße, Gewichtsabnahme und äußerst mäßiger Allgemeinzustand. Röntgenologisch eine perihiläre Infiltrierung im rechten Mittelfeld. Von jetzt an unter Rückgang dieser Infiltrierung dauernde Besserung des Zustandes. Im Juni 32 Rö.: der Strangschatten ist völlig zurückgegangen, Hilus- und Paratrachealdrüsen geringgradig geschwollen. Oktober 32 bis März 33 von ausgezeichnetem Erfolg begleitete Kur in Mammolshöhe.
Mai 1934: schwächliches, grazil gebautes Mädchen in äußerst mäßigem Ernährungszustand. 14 Tage vor der Nachuntersuchung wieder Husten und Fieber, Appetit und Schlaf unbefriedigend, öfters Verdauungsstörungen und Leibschmerzen. Schulbesuch unregelmäßig. Gewicht: 23,6 kg. (— 0,6 kg.) Länge 1,28 m (+ 7 cm.) Innere Organe ohne pathologischen Befund.

Blutbild:

Hb.	= 75%	Leukoz.	= 5200
Erythroz.	= 3,990000	Lymphoz.	= 55%
F. I.	= 0,9	Polyn.	= 42

Rö.: Rückbildung der intensiven, scharf begrenzten Verschattung in den mittleren Partien der rechten Lunge; wolkig-streifige Verdichtung beider Hili mit eingelagerten, zirkumskripten kalkdichten Schattenflecken. Verbreiterung des Mittelschattens nach rechts mit konvexer Begrenzung. Bei der Durchleuchtung im frontalen Strahlengang zeigt sich eine dem rechten Hilus zugehörige, etwa haselnußgroße Drüse, die sich nach dem Holzknecht'schen Raum vorwölbt. Periphere Lungenfelder frei. Zwerchfelle gut beweglich, normal konfiguriert.

Geradezu erstaunlich ist im vorliegenden Fall die Tendenz zur Induration und Verkalkung, der das seltene Bild der Heilungsvorgänge einer der frühen Sekundärperiode angehörenden (Nüssel) haematogenen Lungenmetastasierung vom akuten Schub bis zur disseminierten Kalkherdbildung zeigt. Zahlreiche, wahllos über beide Lungen verstreute, harte rundliche, teils unregelmäßig gestaltete Herde, die sich von durch vermehrtes Streifen- und Maschenwerk gekennzeichneten Indurationsfeldern scharf absetzen, zeugen von ehemals ausgedehnten, perifokalen Trübungsbezirken. Ein Vergleich der beiden Aufnahmen von 1930 und 1934 läßt den immer noch anhaltenden Rückbildungsprozeß deutlich erkennen, der mit weiterer Verkleinerung und Konsolidierung und teilweisem Verschwinden der Herde einhergeht. Immer jedoch wird die Gefahr der Exacerbation mit nachfolgender Einschmelzung und aspirativer bronchogener Weiterentwicklung, besonders bei Mädchen in der Pubertät, bestehen bleiben.

Ma. M. geb. 17. 1. 1918. weibl.

Vater des Kindes leidet an Lungentuberkulose, eine Schwester ist daran gestorben. Mädchen lag 1922/23 wegen tuberkulöser Lungeninfiltrierung in unserer Klinik. Oktober 1930: Kopfschmerzen, Schwindel, Appetitlosigkeit und Fieber (38°). Pirq.: stark pos. Blutsenkung n. Westergreen 23:60. Lungen o. B. Rö.: (b) im rechten Mittelfeld in Hilusnähe scharf abgegrenzte, kalkdichte, etwa linsen- bis erbsengroße Schattenflecke. Starke Strangzeichnungen, die sich vom Hilus aus ins Ober- und Unterfeld erstrecken. Links sind die Schatten nicht so scharf abgegrenzt, bis auf einen etwa kirschgroßen über der 8. Rippe. Auch links vom Hilus aus strangartige Züge ins Ober- und Mittelfeld. Verlagerung von Herz und Trachea nach rechts. Die Aufnahmen bis Dezember 31 zeigen fortschreitende Verkalkung und schärfere Abgrenzung gegen das übrige Lungengewebe. Kind hustet kaum noch, ißt gut, nimmt an Gewicht zu und zeigt befriedigendes Allgemeinbefinden. Vom März bis Juli 1931 zur Kur in Mammolshöhe. Seit Ostern 32 besucht es die Schule. Wegen äußerst ungünstiger sozialer Verhältnisse und Ernährungsschwierigkeiten Kur in Sodenthal.



X. 1922 XI. 1930

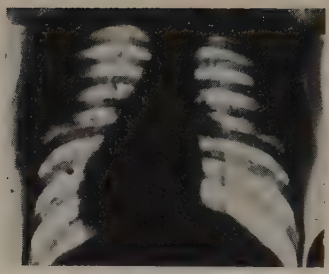

IV. 1934

April 1934: seit Rückkehr von dort ausgezeichneter Körper- und Kräftezustand. Sie ist im Haushalt tätig und erledigt jede Arbeit ohne Schwierigkeit. Gewicht: 41,9 kg. (— 3 kg.) Länge 1,55 m (— 3 cm.) Innere Organe klinisch o. B. Rö.: (c) streifig-fleckige Verdichtung beider Hili, rechts mehr als links mit vermehrtem Streifenwerk nach dem rechten Herz-Zwerchfellwinkel zu und nach den beiden Oberfeldern hin. In beiden Hili einzelne verschieden große, kalkdichte Schattenflecke erkennbar. Im linken Unterfeld, nahe dem Herzrande, teilweise im Rippenschatten liegend, ein gut erbsgroßer, scharf konturierter, kalkdichter Schattenfleck, der mit dem verdichteten Hilus in Verbindung steht. Im linken Spitzenfeld ein über hirsekorngroßer dichter Schattenfleck erkennbar. In den peripheren Lungenfeldern rechts vermehrtes Streifen- und Maschenwerk und einzelne verschieden große Schattenflecke zu sehen, von denen der größte, etwa erbsengroß, im Rippenschatten liegend, streifig mit dem verdichteten Hilus im Zusammenhang steht. Mittelschattenband nicht verbreitert. Zwerchfelle normal konfiguriert, gut beweglich.

Im Anschluß an eine Kur an der See entstand bei Do. auf dem Boden einer sekundären Mittelfeldinfiltrierung rechts eine reaktive, kostale Pleuritis. Wie tuberkulöse Pleuraergüsse im allgemeinen sehr rasch zur Rückbildung neigen, so war auch hier die vollkommene Resorption bereits nach 2 Monaten abgeschlossen. Durch allmählichen Rückgang der perifokalen Infiltrierung unter Bildung eines sekundären Indurationsfeldes trat der verkalkte Primärherd am unteren Hiluspol immer deutlicher in Erscheinung. Dem jetzt klinisch und röntgenologisch inaktiven Lungenbefund entspricht ein ausgezeichneter Körperzustand und seit Jahren vollkommene Beschwerdefreiheit.

Do. E. geb. 16. 8. 1925. weibl.

Infektionsquelle unbekannt, Familienanamnese o. B. Im Juni 1929, 4 Jahre alt, mit 39° Fieber aufgenommen. Über beiden Lungen diffuse

bronchitische Geräusche. Blutsenkung nach Linzenmeier 23 Min. Pirq.: sehr stark pos. (Blasenbildung).

Blutbild:

Hb.	= 70%	Leukoz.	= 7400
Erythroz.	= 3,360000	Lymphoz.	= 39%
F. I.	= 1	Polyn.	= 59

Rö.: (a) am rechten Hilus eine weit in die Peripherie reichende, unscharf begrenzte, dreieckige Verschattung. Verbreiterung des Mittelschattens paratracheal ohne scharfe Begrenzung. Übrige Lunge und Zwerchfelle o. B. Bis Juli 1929 keine röntgenologische Veränderung, Kind wird zur Kur an die See entlassen. Im August 1929 kehrt es in wesentlich schlechterem Allgemeinzustand und nicht erholt zurück. Über der rechten Lunge h. u. bis zur Scapulaspitze reichende massive Dämpfung. Über diesem Bezirk sehr stark abgeschwächtes Atemgeräusch.



VI. 1929 VIII. 1929 X. 1930



VII. 1931 V. 1934

Rö.: (b) intensive, homogene Verschattung der unteren 2 Drittel der rechten Lunge mit frontaler Begrenzung medial und Ansteigen des Schattens lateral. Geringe Verlagerung des Herzens und der Trachea nach links. Oktober 1929 Rö.: (c) unscharf begrenzte Verschattung von Dreiecksform am rechten Hilus. Bis auf einen Randschatten an der rechten Thoraxwand und geringe Reste im Sinus phrenico-costalis ist das Exsudat völlig resorbiert. Rechtes Zwerchfell noch wenig beweglich. Linke Lunge o. B. Physikalisch hat sich der Lungenbefund entsprechend erheblich gebessert, Dämpfung vollkommen verschwunden, Atmung rein vesiculär. Blutsenkung n. Westergreen 15:37. Von Dezember 29 bis Oktober 30 in Lossau zur Erholung. Im Juli 31 Rö.: (d) am rechten Hilus ein fast kirschgroßer, unscharf begrenzter Schatten

von unhomogener Dichte. Periphere Lungenfelder frei, Zwerchfelle beiderseits frei beweglich. Die Aufnahmen zeigen bis Juli 1932 fortschreitende Verkalkung und weitgehende Besserung des übrigen röntgenologischen Befundes.

Mai 1934: schlankes hochaufgeschossenes Mädchen von asthenischem Habitus. Seit Ostern 32 regelmäßiger Schulbesuch. Appetit und Schlaf ungestört. Innere Organe ohne pathologischen Befund. Gewicht: 29,2 kg. (— 0,3 kg.) Länge 1,34 m (+ 12 cm.)

Blutbild:

Hb.	= 85%	Leukoz.	= 6800
Erythroz.	= 4,400000	Lymphoz.	= 35%
F. I.	= 1	Polyn.	= 58

Rö.: (e) im unteren Pol des rechten Hilus findet sich ein gut kirschkerngroßer, intensiver, kalkdichter Schattenfleck, von dem aus vermehrtes Streifenwerk nach dem rechten Herz-Zwerchfellwinkel zieht. Periphere Lungenfelder frei, das frühere perihiläre Restinfiltrat ist völlig geschwunden.

Von bewundernswerter Abwehrreaktionsfähigkeit gegenüber sich in kurzer Zeit wiederholender Attacken des tuberkulösen Geschehens ist der Organismus des Kindes Ze. Adhäsive Reste und ausgedehnte Indurationsfelder zeugen noch heute von schweren Sekundärinfiltrierungen und doppelseitigen Pleuritiden, nachdem die Prozesse schon seit Jahren röntgenologisch inaktiv sind. Bei ausgezeichnetem Allgemeinbefund blieb trotz aller innerhalb eines Jahres abgelaufener Vorgänge die körperliche Entwicklung des Knaben unbeeinflußt.

Ze. E. geb. 10. 10. 1919. männl.

Vater leidet an offener Lungentuberkulose. Kind wird im Juni 1927 mit Pleuritis eingewiesen. Sehr blaß, hustet stark und ist appetitlos. Lungen: rechts hinten Dämpfung, die nach unten stark zunimmt; daselbst abgeschwächtes Atmen. Links vereinzelt klingende Rasselgeräusche. Rö.: (a) rechts lateral von der Spina Scapulae nach unten zunehmende, lateral intensivere, medial mehr schleierartige Verschattung. Rechtes Zwerchfell kaum beweglich. Ausgedehnte, kleinfleckige und strangförmige Verschattung am rechten Hilus, ebenso, aber weniger intensiv am linken, beiderseits mit auf Kalkeinlagerung verdächtigen Flecken. Im linken Mittelfeld vom Hilus nach lateral oben ziehende, leichte diffuse Trübung, mit Einlagerung runder Schattenflecke.



VI. 1927 VII 1927 IX. 1927

X. 1927 V. 1934

Im Juli 27 Rö.: (b) die Verschattung rechts ist zurückgegangen das rechte Lungenfeld jedoch ist etwas weniger transparent als das linke. Im September 27 (c) ausgedehnte diffuse fleckige Verschattung des linken Mittel- und Unterfeldes. Weiterer Rückgang der Schwartenbildung rechts. Kind ist wesentlich munterer, fühlt sich wohler, sieht aber noch sehr blaß aus und hat immer noch mäßigen Appetit. Lungen: sehr intensive Dämpfung l. h. u. Atemgeräusche kaum zu hören. Zahlreiche feinblasige Rassel- und vereinzelt knackende Reibegeräusche. Von Oktober 1927 bis Mai 1928 Kur in Mammolshöhe. Die Röntgenaufnahme (d) ergibt beiderseits ausgedehnte Indurationsfelder und Pleuraschwarten. Seit 28 besucht Patient die Schule und hat seitdem in den folgenden Jahren keine Beschwerden mehr und zeigt bei kräftiger Entwicklung bestes Allgemeinbefinden.

Mai 1934: großer kräftiger, sonnengebräunter Junge, der über keinerlei Beschwerden zu klagen hat. Gewicht: 52 kg. (+ 9 kg.) Länge: 1,66 m (+ 11 cm.)

Blutbild:

Hb.	= 77%	Leukoz.	= 5700
Erythroz.	= 3,900000	Lymphoz.	= 36%
F. I.	= 1	Polyn.	= 54

Rö.: (e) beide Hili, rechts mehr als links, streifig-fleckig verdichtet. Im rechten Hilus und den herznahen Lungenabschnitten zahlreiche bis linsengroße, z. T. konfluierende kalkdichte Schattenflecke. Der rechte Herz-Zwerchfellwinkel ist streifig verdichtet, zelt- und zipfelförmige Ausziehung des rechten Zwerchfells. Zwischen der 7. u. 8. Rippe nahe der Peripherie liegend ein kirschkerngroßer Schattenfleck, der mit dem verdichteten Hilus streifig in Verbindung steht. Strangförmige Interlobärstreifen rechts. Die linke Lunge zeigt in Nähe des Herzrandes unregelmäßig verteilt hirsekorn- bis linsengroße kalkdichte Schattenflecke. Vermehrtes Streifenwerk im linken Oberfeld.

Indurationsfelder und andere Defektheilungsausgänge abgelaufener Sekundärinfiltrierungen führten unter dauernden Superinfektionen zu wiederholten Exacerbationen alter indurierter Herde und des allergisch hochlabilen Bronchialdrüsenfokus, wodurch das Kind Se. allmählich einen charakteristischen hageren „Tertiärtyp" (Redeker) annahm. Be-

sonders verschlechternd auf den Allgemeinzustand des äußerst dürftig entwickelten, skrofulösen Mädchens wirkte die Pubertät, die dem Lungenprozeß den Anstoß zu phthisischer Weiterentwicklung gab.

Se. A. geb. 24. 1. 1920. weibl.

Der Vater des Kindes ist an Tuberkulose gestorben. Im März 1928, 8-jährig, kommt sie wegen Husten, Fieber und Gewichtsabnahme in die Klinik. Pirq.: stark pos. Blutsenkung sehr beschleunigt. Lungen: r. v. Dämpfung, Bronchialatmen. Rö.: die rechte Lunge erscheint im ganzen kleiner und dehnt sich bei der Atmung weniger aus als die linke. Herz- und Mediastinalschatten sind stark nach rechts verzogen. In Umgebung des rechten Hilus ein größerer, streifig-fleckiger, intensiver Schattenbezirk mit mehreren kreisrunden Aufhellungen bis zu Bohnengröße und zahlreichen, kalkdichten scharf begrenzten Flecken; deutlicher Kalkschatten rechts paratracheal. Rechtes Zwerchfell medial etwas adhärent. Von Mai 28 bis Oktober zur Kur in Mammolshöhe, die ohne Erfolg verlief. Öfters Fieber und Husten bei mangelhaftem Appetit. Über der ganzen rechten Lunge geringe Schallverkürzung, r. v. besonders parasternal deutliche Dämpfung und Bronchialatmen. Blutsenkung 5:14:60.

Blutbild:

Hb.	= 85%	Leukoz.	= 14000
Erythroz.	= 4,680000	Lymphoz.	= 46,5%
F. I.	= 0,9	Polyn.	= 48

Der Röntgenbefund hat sich in letzter Zeit nicht wesentlich geändert. Von Mai bis November 30 zur Kur in Oberkaufungen, wo es bei starker Gewichtszunahme fast beschwerdefrei wird. Im Juli 31 wieder Husten, Fieber, Appetitlosigkeit und starke Gewichtsabnahme. September 31 Rö.: ausgedehnte, teils diffuse teils mehr streifige Verschattung der medialen Partien der rechten Lunge, etwa von der 3. Rippe bis zum Zwerchfell. Die Verschattung schließt sich an den rechten Hilus an und ist nach lateral unregelmäßig und unscharf begrenzt. Innerhalb des Schattens auf der 8. Rippe mehrere bis bohnengroße Kalkschatten, sowie in deren Nähe kleine runde Aufhellungen. Größere Kalkschatten rechts paratracheal. Verlagerung der Mediastinalorgane nach rechts. Einengung des rechten Spitzenfeldes. Verbreiterung des linken Hilusschattens. Zwerchfelle o. B. Im Oktober 31 nimmt das Kind bei geringem Rückgang der Infiltrierung rechts wieder etwas an Gewicht zu. Die Blutsenkung ist nicht mehr erheblich beschleunigt. Im November 1931 hat sich die Verschattung der rechten Lunge vor allem nach dem Unterfeld und der Peripherie hin wieder ausgedehnt. Von der 5. bis etwa zur 10. Rippe verläuft ein nach unten sich verbreiternder Randstreifen. 1932 u. 33 Befinden unverändert schlecht.

Mai 1934: 14-jähriges Kind in äußerst dürftigem Körperzustand. Auf dem rechten Auge blind, Tränenträufeln und Blepharitis beiderseits;

rechts schwerhörig, eitrige Sekretion aus einer randständigen Trommelfellperforation. Sehr nervös, weint dauernd, wird in horizontaler Lage stark dyspnoisch und hustet. Kind hat nie die Schule besucht und ist geistig debil. Submaxillardrüsen beiderseits geschwollen und hart verbacken. Gewicht: 33,9 kg. (— 11 kg.) Länge 141,5 cm. (— 14,4 cm.)

Blutbild:

Hb.	= 78%	Leukoz.	= 7500
Erythroz.	= 4,920000	Lymphoz.	= 56%
F. I.	= 0,79	Polyn.	= 42

Die unter großen Schwierigkeiten angefertigte Röntgenaufnahme zeigt gegenüber der letzten keinen wesentlich veränderten Befund. Nach Aussagen der Mutter hat sich das Befinden des Kindes seit der Menarche im Dezember 1933 auffallend verschlechtert.

Ohne Einfluß auf das tuberkulöse Geschehen blieb die Pubertät im nächsten Fall, bei dem früher eine rechtsseitige Mittelfeldinfiltrierung mit Begleitpleuritis der kleinen Lappenspalte bestand, die unter Indurationsfeldbildung zurückging und seit Jahren nicht mehr aktiv ist.

Ch. J. geb. 12. 7. 1915. weibl.

Eine Schwester ist an offener Tuberkulose gestorben. Beginn der Erkrankung 1925. Im Auswurf sollen damals Tuberkelbazillen gefunden worden sein. Pirq.: sehr stark pos. (Blasenbildung). Im Januar 1926 Allgemeinbefinden erheblich gebessert, kein Auswurf mehr. Rö.: (a) im rechten Mittelfeld walnußgroße intensive Verschattung, feinwolkige Zeichnug im gleichseitigen Unterfeld. Im Hilusgebiet rechts teilweise verkalkte Drüsen. Verstärkte Zeichnung auf der linken Lunge. Mediale, zipfelförmige Winkelung des Zwerchfells rechts.



I. 1926 IV. 1927

Gegenüber früheren Aufnahmen besteht starke Heilungstendenz. Der Allgemeinzustand hat sich erheblich gebessert. Im März 1926 findet sich im rechten Hilus eine haselnußgroße Verschattung mit zackigen Einlagerungen. An der Grenze von Mittel- und Unterfeld walnußgroße

Verschattung mit weichen Grenzen; darüber ein horizontaler Schattenstrich. Im Juni 1926 ist das Allgemeinbefinden des Kindes sehr gut. Seit Rückkehr aus Scheidegg, wo es von Oktober 26 bis April 27 zur Erholung weilte, besteht bester Körper- und Kräftezustand. Besucht die Schule. Rö.: (b) am rechten Hilus mehrere runde Schatten mit beginnender Verkalkung. Im rechten Mittelfeld großes Indurationsfeld mit beginnenden Kalkeinlagerungen. Zwerchfell medial etwas hochgezogen. Bis Dezember 33 zeigen die Röntgenaufnahmen außer fortschreitender Verkalkung und weiterer Rückbildung des Indurationsfeldes keine wesentlichen Änderungen. Zunächst bei der Mutter im Haushalt tätig, hat sie seit April 33 eine Lehrstelle als Verkäuferin. Mai 1934: seit Jahren nicht mehr krank gewesen. Jetzt blühende junge Frau im 7. Schwangerschaftsmonat. Die Schwangerschaft verlief bis jetzt vollkommen beschwerdefrei. Gewicht: 56,7 kg. Länge 154,5 cm.

Blutbild:

Hb.	= 73%	Leukoz.	= 11900
Erythroz.	= 4,060000	Lymphoz.	= 18%
F. I.	= 0,9	Polyn.	= 76

Rö.: hochgedrängtes, quergelagertes Herz (Schwangerschaft). Hilusverbreiterung geringen Grades. Rechts eine über erbsengroße verkalkte Drüse. Unterfelder völlig frei. Zwerchfelle normal konfiguriert, mäßig beweglich.

C. Tertiärtuberkulosen

Am Beginn des Stadiums der tertiären Allergie steht das Frühinfiltrat, das eine überaus vielgestaltige Gruppe von Entwicklungsreihen einleitet, die entweder in akute oder in chronische Phthiseformen übergehen. Es handelt sich um „gleichsam wie aus der Tiefe des Meeres als rätselhafte Gebilde geräuschlos an die Oberfläche emporgetauchte" (Nüssel) Neuherdbildungen in vorher freiem Lungengewebe, die kirsch- bis pflaumengroße perifokale Infiltrationen darstellen und große Tendenz zur zentralen Verkäsung und Einschmelzung zeigen. Während im Kleinkindesalter ausschließlich die Primärherdphthisen vorherrschen, treten diese mit zunehmendem Alter etwa vom 10. Lebensjahr an zurück, um im späten Schulalter und in der Zeit der Pubertät gegenüber den Frühinfiltraten und den sich aus ihnen entwickelnden Phthisen gänzlich zurückzutreten. Die Genese des Frühinfiltrats ist noch keineswegs geklärt. Ob endogen-haematogener, endogen-bronchogener Herkunft oder,

ob es sich um einen exogenen Reinfekt handelt, sind die Hauptkernpunkte des Streites.

Im Falle Hä. handelt es sich um ein innerhalb des 10. Lebensjahres plötzlich aufgetretenes Frühinfiltrat, das sehr schnell zur Einschmelzung und zur Cavernenbildung führte. Von dieser sogenannten Frühcaverne kam es zur Bildung von Tochtercavernen und zu ausgedehnter bronchogener Aussaat. Bei ungeheurer Heilungstendenz erleben wir das äußerst seltene Vorkommnis der unter starken Indurationsvorgängen verlaufenen Spontanheilung mit indurativ-zirrhotischem Verschluß sämtlicher cavernöser Höhlen und restloser Resorption der aspirativen Herde. Leider war es nicht möglich, die Röntgenserie durch das jetzige Zustandsbild zur Vollständigkeit zu ergänzen, da es mir trotz großer Bemühungen nicht gelang, den Jungen zur Nachuntersuchung zu bekommen. Die Aussagen der Mutter, der Junge sei seit 1930 nicht mehr krank gewesen und durchaus beschwerdefrei, lassen auch auf weitere Besserung des röntgenologischen Befundes schließen.

Hä. W. geb. 17. 3. 1915. männl.

Infektionsquelle unbekannt. Familienanamnese o. B. Frühere Krankheiten: häufig Darmkatarrhe, Keuchhusten und Pneumonie. April 1925: seit 1 Monat etwa zunehmende Blässe, Gewichtsabnahme verbunden mit Appetitlosigkeit und häufigen Verdauungsstörungen. Husten, starker Auswurf, subfebrile Temperaturen, dauernd müde und abgeschlagen. Blutbild: Anaemie (Hb. = 70%, Erythroz. = 3,440000) Pirq.: stark pos. Lungen: oberhalb der Spina Scapulae links Schallverkürzung, verschärftes Vesiculäratmen mit reichlich fein- bis mittelgroßblasigen, zum Teil klingenden Rasselgeräuschen. Im Mai 1935: Sputum: Tb.-Bazillen stark pos. Rö.: dichte grobfleckige Verschattung der linken Lunge im oberen und mittleren Teil. Etwa kirschgroße Aufhellung infraclaviculär.



V. 1925 VI. 1925 X. 1925



III. 1926 IV. 1927 XI. 1927 1928

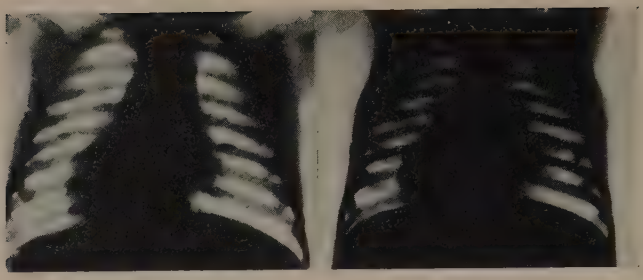

IX. 1929 IX. 1930

Im Juni 1925: im linken Oberlappen grobfleckige konfluierende Verschattung, die auf den Unterlappen übergreift. Dichte fleckige und strangförmige Zeichnung der gesamten rechten Lunge, weniger intensiv als links. Trachea nach rechts verzogen. Äußerst schlechtes Allgemeinbefinden. Sputum dauernd stark pos. Blutsenkung nach Linzenmeier: 104 Min. Oktober 1925: Rö.: Verschattung im linken Oberfeld und etwa der Hälfte des Mittelfeldes kompakt intensiv. Rechte Lunge vollkommen durchsetzt mit feinsten weichen Herden. Im rechten Hilus reichlich etwa erbsengroße Schatten. Äußerst schlechtes Befinden, starke Gewichtsabnahme. März 1926 Rö.: Verschattung im linken Oberfeld immer noch dicht homogen, im linken Mittelfeld sich in fein verteilte Verschattungsbezirke auflösend. Reichlich stecknadelkopfgroße, weiche Schatten strahlen ins rechte Mittelfeld aus. Dezember 26: Verschattung des rechten Oberfeldes immer noch nicht aufgehellt. Rechts verstärkte Hiluszeichnung und Drüsenschatten. Im Juni 1927: im linken Oberfeld vorwiegend nodös-indurativer Prozeß mit multiplen Cavernen im oberen Teil. Hilusdrüsen rechts verkalkt. Herz ist etwas nach links oben verzogen. 1930: Cavernen im linken Oberfeld nicht mehr nachzuweisen; an ihrer Stelle intensive streifig-fleckige Schatten und zirrhotische Strangbildungen mit deutlichen Zeichen der Lungenschrumpfung nach medial oben. Der Junge hustet nicht mehr und hat keinen Auswurf. Unter Gewichtszunahme gute körperliche Entwicklung und wesentlich gebessertes Allgemeinbefinden.

1934: nach Aussagen der Mutter ist der Junge nicht mehr krank gewesen und erfreut sich ausgezeichneten Befindens und vollkommener Beschwerdefreiheit; er ist als Ausläufer tätig und erledigt seine Arbeit mühelos.

Im Jahre 1925 war bei He. das sekundär-allergische Stadium mit einer durch mehrwöchentliche Heilstättenbehandlung zur Resorption gebrachten Sekundärinfiltrierung zur röntgenologischen und klinischen Inaktivität gekommen. Nach 6 weiteren vollkommen beschwerdefreien Jahren, in denen sich das Mädchen körperlich ausgezeichnet entwickelte, trat plötzlich, „wie aus heiterem Himmel", unter starken Haemoptysen,

Temperaturanstieg und anderer dafür charakteristischer Symptome ein Frühinfiltrat mit typisch infraclaviculärem Sitz auf. Zeitweiser Husten und Temperaturen und dauernd wechselndes Allgemeinbefinden sind dafür Beweise, daß der Prozeß bei Pneumothoraxbehandlung trotz röntgenologischer Induration des Frühinfiltrats und ausgedehnter produktiv-zirrhotischer Vorgänge noch nicht zu Ruhe gekommen ist, sondern allmählich zur Defektheilung der späten chronischen Phthiseform führt.

He. M. geb. 8. 5. 1917. weibl.

Vater des Kindes starb mit 32 Jahren an Kehlkopf- die Mutter im gleichen Alter an Lungentuberkulose. Starkes Abmagern, Nachtschweiße, häufig Kopfschmerzen und subfebrile Temperaturen führen es in klinische Behandlung. Pirq.: pos. Sputum: Tb.-Bazillen negativ. Lungen: r. v. und in der Achselhöhle geringe Schallverkürzung und abgeschwächtes Atemgeräusch. 1924 Rö.: Lungen rechts im ganzen frei, links auf der Höhe der 7. Rippe im peripheren Lungenfelde eine etwa erbsengroße, weich in die Umgebung übergehende, unregelmäßige Verschattung; außer einem etwas verbreiterten Lungenhilus mit feinen strangförmigen Zeichnungen nach oben und unten kein pathologischer Befund. Im August 24 mit Gewichtszunahme von 3,5 kg. und gutem Allgemeinzustand entlassen. Im Juni 1925: Wiederaufnahme. Husten, Fieber, Nachtschweiße und erneut starke Gewichtsabnahme. Lungen: l. h. o. geringe Schallverkürzung, ebenso r. v. o. Rö.: moosförmige Zeichnung, besonders über der rechten Lunge; in der Umgebung des Hilus deutliche bis erbsengroße intensive z. T. verkalkte Schattenherde. Auf der linken Lunge im Unterfeld auf Höhe der 7. Rippe eine jetzt fast kirschgroße, scharf begrenzte Verschattung. August 1925: nach 7-wöchentlicher Liege- und Mastkur moosförmige Verschattung nicht mehr nachweisbar. Rechts oberhalb des Herzens scharfe, dreieckig ins Lungenfeld vorspringende Verschattung mit Kalkeinlagerung. Der Allgemeinzustand des Kindes hat sich sehr gebessert, während 12 Wochen 9 kg. Gewichtszunahme. Im März 1926 vollkommen beschwerdefrei, Kind besucht die Schule. Im November 26 macht es die Grippe durch, die ohne Einfluß auf das tuberkulöse Geschehen verläuft. Bis Juli 1931 tadellose körperliche Entwicklung, regelmäßiger Schulbesuch ohne Krankheitsunterbrechung. Röntgenologisch ist der Prozeß einwandfrei inaktiv.

August 1931: Wiederaufnahme. In den letzten 8 Tagen dauernd Blut im Auswurf. Befund: für ihr Alter tadellos entwickelt, in ausgezeichnetem Ernährungszustand. Temp. 38,2°. Sputum: Tb.-Bazillen negativ. Lungen: über beiden Oberlappen Schallverkürzung, besonders rechts; verschärftes und verlängertes Exspirium und mittelblasige klingende Rasselgeräusche.

VI. 1925 VIII. 1925 XI. 1931



IX. 1932 II. 1934

November 31: Rö.: rechts unterhalb der Scapula mitten im Lungenfeld eine markstückgroße unregelmäßig und unscharf begrenzte, dichte Verschattung. Am linken Hilus mehrere scharf begrenzte Kalkschatten. Unter dem linken Schlüsselbein kleine gruppierte Schattenflecke. Blutsenkung n. Westergr. 20:45:103. Anlage eines Pneumothorax rechts, Einblasung von 500 ccm Luft. Bis Dezember 32 unter wiederholten Füllungen wesentliche Besserung des Allgemeinzustandes, gute Gewichtszunahme und subjektive Beschwerdelosigkeit. Sputum: negativ. Senkung nicht mehr beschleunigt. 1933 u. 34 ist das Befinden der Patientin wechselnd. Unter Gewichtsabnahme zeitweise Fieber und Husten. Jetzt ist sie dauernd kränklich und weist einen mäßigen Körper- und Kräftezustand auf. Rö.: rechter Hilus fleckig-wolkig verbreitert, mit einzelnen eingelagerten Schattenflecken. Von den verdichteten Hili beiderseits zieht breit verzweigtes Maschenwerk nach beiden Herz-Zwerchfellwinkeln. Das linke Oberfeld ist im ganzen getrübt und zeigt zahlreiche, hirsekorngroße intensive Schattenflecke. In Höhe der Clavicula ziemlich medial ein teilweise mit dem Clavicularschatten sich deckender, unscharf begrenzter Trübungsbezirk mit eingelagerten dichteren Flecken.

Zusammenfassung

Die mehrjährigen Beobachtungen und Nachuntersuchungen unserer tuberkulösen Kinder ergeben das dem tuberkulösen Krankheitsgeschehen eigne vielgestaltige Bild der von den verschiedenen Faktoren abhängigen Vorgänge des Verlaufs und der einzelnen Heilungsetappen dieser an sich noch so wenig zu beeinflussenden Krankheit. Durch Zusammenarbeit mit Heilstätte und Fürsorge und lückenlose Vervollständigung der Röntgenserien war es möglich, die fließenden Übergänge der einzelnen Heilungsetappen und Entwicklungsstadien im Ablauf der kindlichen Tuberkulose röntgenologisch aufzudecken. Zur Erforschung der Zusammenhänge zwischen Kinder- und Erwachsenentuberkulose, welches Gebiet in der Tuberkuloseforschung noch wenig betretenes Neuland darstellt, wird es unbedingtes Erfordernis sein, die röntgenologischen Beobachtungen weiter fortzusetzen, zumal die meisten der von mir nachuntersuchten Kinder in das Erwachsenenalter noch nicht vorgedrungen sind; denn erst dadurch sind wir imstande, die Einheitlichkeit des Krankheitsbildes in seiner Vollkommenheit zu erschließen, was, auf einmaligen röntgenologischen Zustandsbildern bauend, niemals gelingen kann.

Anm.: Es ist mir zum Schluß eine angenehme Pflicht meinem hochverehrten Lehrer, Herrn Prof. Dr. Mommsen, für seine wertvolle Anregung zur Arbeit und Fräulein Grube für ihre freundliche röntgentechnische Mitarbeit meinen ergebenen Dank auszusprechen.

Literatur

1. Bäumler: Arch. f. Khlk.. Bd. 84, Heft 2, 1928. Zur Prognose der ersten beiden Lebensjahre.

2. Baumann: Schweizer Med. W. Jahrgang 1931, 45, S. 1076. Akut tuberkulöse pneumonische Lungeninfiltrate im Kindesalter.

3. Becker: Beitr. z. Kl. d. Tb. Bd. 45 (391—403). Beitr. zum Verlauf der Kindertuberkulose im Rötgenbild.

4. J. Duken: Die Besonderheiten der röntgenologischen Thoraxdiagnostik im Kindesalter.

5. J. Duken: Erg. i. Med. u. Kdhlk. **39** (1931) S. 348. Die klinischen Verlaufsformen der postprimären Lungentuberkulose im Kindesalter.

6. Engel u. Pirquet: Handbuch der Kindertuberkulose (I. Bd.)

7. Ethel C. Dunham: American Journal of Diseases of Children. January 1934.
   Pulmonary Tuberkulosis in infants under two years of age. a Report of seven cases and Discussion of the course of the disease.

8. Harms: Beitr. z. Kl. d. Tb. Bd. 52 (266—268). Entwicklungsstadien der Lungentuberkulose im Röntgenbild.

9. Haßmann: Arch. f. Kdhlk. Bd. 96, 4, 1932. Zur Prognose der kindlichen Lungentuberkulose. (Bericht über Nachuntersuchungen nach längerer Zeit).

10. Klare: Konstitution und Tuberkulose.

11. Löffler: Schweizer Med. W. 1933/1158. (Aus der Med. Polikl. in Zürich).

12. Ann Martin: American Journal of Diseases of Children. Tuberkulosis pulmonary Infiltrations in Childhood.

13. Nüssel: Erg. d. g. Tb.-Forschung. Bd. IV. 1932, S. 343—455. Die Heilungsvorgänge der kindlichen endothorakalen Tuberkulose im Röntgenbild.

14. Pagel: Erg. d. g. Tb.-Forschung. Bd. V. Path. Anatomie der haematogenen Streuungstuberkulose.

15. Pusik. V: Z. Tb. 69 (1934) 266—271. Vergleichende Morphologie der Tuberkulose bei Kindern nach Altersstufen.

16. H. S. Reichle: American Journal of Diseases of Children. Resolving exsudates in pulmonary Tuberkulosis of Childhood. (Study II).

17. Sell: Arch. f. Kdhlk. Bd. 94, 4, 1931. Beitr. zur Klinik der perifokalen Entzündung bei tuberkulösen Kindern.

18. Simon: Erg. d. g. Tb.-Forschung. Bd. VI. (1934) 71. Klinik der perifokalen Entzündungen.

19. Starcke: Beitr. kl. Tb. **83** (1934). Infiltrierungen u. Infiltrate.

20. Weber: Z. f. Tb. **70** (1933). Über den Einfluß der spezifischen Allergie auf den Ablauf der experimentellen Lungentuberkulose beim Kaninchen.

21. Zeyland: Z. f. **68** (1933). Path. Anatomie der Lungeninfiltrierungen (kollaterale Entzündung) bei Kindertuberkulose.

Lebenslauf.

Am 11. Februar 1911 als Sohn desVolksschullehrers A. Weitzel zu Hanau a. M. geboren, besuchte ich von Ostern 1920 bis Ostern 1929 das humanistische Gymnasium, die „Hohe Landesschule" in Hanau, um nach bestandenem Abiturientenexamen Medizin zu studieren. Nach 5 vorklinischen Semestern in Frankfurt a. M. legte ich die ärztliche Vorprüfung ab und setzte mein Studium an den Universitäten Freiburg, Kiel und Frankfurt a. M. fort, wo ich es im Herbst 1934 mit bestandenem medizinischen Staatsexamen beschloß. Von November 1934 an war ich an der Universitäts-Kinderklinik Frankfurt a. M. als Medizinalpraktikant tätig und befinde mich seit März 1935 an der Inneren Abteilung des Landeskrankenhauses zu Hanau.

Friedrich Weitzel.